


REVISTA ADM ÓRGANO OFICIAL DE LA ASOCIACIÓN DENTAL MEXICANA

Revista | **ADM**



75
Aniversario

Línea Fiebre, dolor e Inflamación

Precios accesibles
permiten adquirir
tratamientos completos.



10 tabletas recubiertas de 10 mg
Reg. No. 256M2005 SSA IV

Solución inyectable 30 mg
con 3 ampollas de 1 ml
Reg. No. 538M98 SSA IV




30 tabletas de 250 mg

Línea Antibióticos



10 tabletas de 37.5 mg / 325 mg



Suspensión 500 mg / 5 ml
frasco con polvo para 75 ml
y vasito dosificador graduado
Reg. No. 233M2002 SSA IV



10 tabletas de 1 g

Solución Inyectable 500 mg
frasco ampulla con polvo y
ampollita con diluyente de 2 ml

Solución Inyectable 1 g
frasco ampulla con polvo y
ampollita con diluyente de 5 ml
Reg. No. 78553 SSA IV



Suspensión pediátrica 125 mg / 31.25 mg / 5 ml
frasco con polvo para 60 mL y cucharita dosificadora

Suspensión 200 mg / 28.57 mg / 5 ml
frasco con polvo para 50 mL y cucharita dosificadora

Suspensión 400 mg / 57.14 mg / 5 ml
frasco con polvo para 50 mL y cucharita dosificadora

Reg. No. 560M2005 SSA IV



12 cápsulas de 500 mg

www.amsamexico.com.mx

Antibióticos de México S.A. de C.V.

Las Flores No. 56, Col. La Candelaria, Coyoacán,
C.P. 04380, Ciudad de México, México. Tel. 59982100

"Publicidad dirigida a profesionales de la salud"

Lo mejor es ahora Excelente !!!

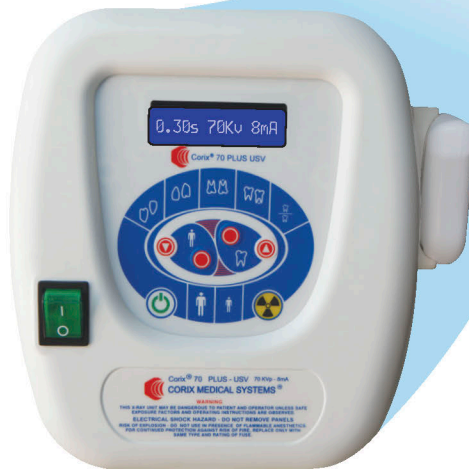

45 YEARS*

**¿Cómo superar el
Equipo de Rayos-X
más vendido de los
últimos 45 años?**

*Haciéndolo todavía mejor,
más amigable e intuitivo
con el usuario, ya que
no requiere memorizar
instrucciones en su uso normal.*

**Alta confiabilidad
por su avanzada
Tecnología SMD.**



Con el **SENSOR CORIX® DIGITAL**, (opcional)
específicamente diseñado para este equipo,
el Odontólogo podrá transitar a la **Radiografía Digital** por
computadora en cualquier momento, obteniendo una
imagen perfecta, en un instante y al primer disparo!!!

**Pregunte a nuestros
Distribuidores Autorizados
sobre las características y
accesorios opcionales del
CORIX®70 PLUS-USV.**



CORAMEX S.A.
A Division of **CORIX MEDICAL SYSTEMS®**
Lauro Villar No. 94-B, 02440 Mexico, CDMX
Tel. +52-55-5394-1199 • Fax: +52-55-5394-8120
www.corix.us





¿ABRIRÁS UN CONSULTORIO?
¿TE FALTAN PRODUCTOS PARA
TENERLO COMPLETO?
¿NO CUENTAS CON TIEMPO PARA
IR A COMPRAR LOS MEJORES ARTICULOS?
¿NO TE GUSTA HACER FILA?



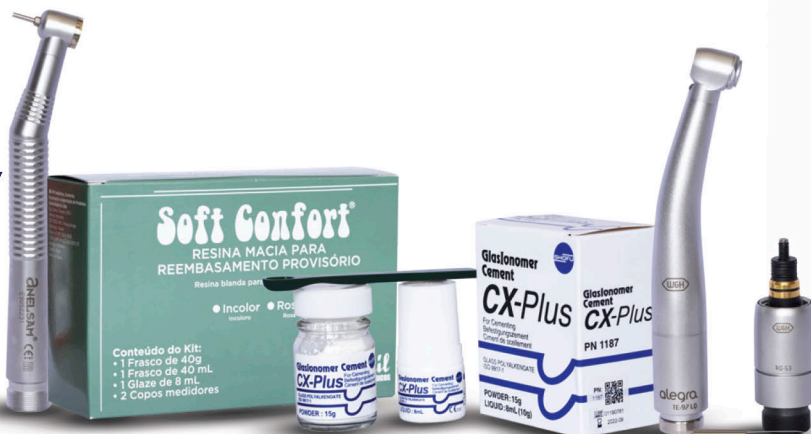Conoce la variedad de productos y equipos odontológicos en
Depósito Dental Villa de Cortés

Visita nuestra tienda en línea:

www.tiendaddvc.mx



Tu compra más
fácil y rápida



Con más de
10,000
artículos

SÍGUENOS EN NUESTRAS REDES SOCIALES



Calz. de Tlalpan 836 y 818, Villa de Cortés, 03530 Benito Juárez, CDMX y el teléfono (55)5698.0060

Aviso COFEPRIS no. 193300202C5636

DIRECTORIO REVISTA ADM

Consejo Editorial

Editor

Dr. Agustín Zerón y Gutiérrez de Velasco

Editores Asociados

Endodoncia

Dr. Sergio Curiel Torres
Dra. Elisa Betancourt Lozano
Dr. Rubén Rosas Aguilar

Odontopediatría

Dr. Luis Karakowsky Kleiman
Dr. José Luis Ureña Cirett
Dr. Héctor Ramón Martínez Menchaca

Cirugía Bucal

Dr. Mario Trejo Cancino
Dr. Tetsuji Tamashiro Higa†
Dr. Ilan Vinitzky Brener

Ortodoncia

Dr. Rolando González López
Dr. en O. Rogelio J. Scougall Vilchis

Periodoncia

Dr. Agustín Zerón y Gutiérrez de Velasco
Dr. Alejandro González Blanco
Dr. Francisco Javier Kenji Hosoya Suzuri

Prostodoncia y Odontología Restaurativa

Dr. Rodrigo Rafael Escalante Vázquez
Dr. Antonio Bello Roch

Patología y Medicina Bucal

Dr. Adalberto Mosqueda Taylor
Dr. José Luis Castellanos Suárez
Dr. Ronell Bologna Molina

Operatoria y Materiales Dentales

Dr. José de Jesús Cedillo Valencia
Dr. Federico Pérez Diez

Práctica Clínica (Mercadotecnia, Ética, otros)

Dr. Armando Hernández Ramírez
Dra. Martha Díaz Curi
Dr. Jorge Parás Ayala

Cariología

Dra. Dolores De La Cruz Cardoso
Dra. Leonor Sánchez Pérez

Investigación

Dra. Miriam Lucía Rocha Navarro

REVISTA ADM ÓRGANO OFICIAL DE LA ASOCIACIÓN DENTAL MEXICANA es una publicación arbitrada y se encuentra indizada y compilada en:

- Medigraphic, Literatura Biomédica (www.medigraphic.org.mx).
- PERIODICA, Índice de Revistas Latinoamericanas en Ciencias, UNAM (<http://biblat.unam.mx>).
- LATININDEX, Sistema Regional de Información en Línea para Revistas Científicas de América Latina, el Caribe, España y Portugal (<http://www.latindex.org>).
- ARTEMISA IV al XI.
- Index to dental literature Med Lars.
- LILACS (www.bireme.br).
- Biblioteca de la Universidad de Bielefeld, Alemania (www.v.uni-bielefeld.de/english/fulltext).
- Biblioteca de revistas electrónicas biomédicas UNAM, México (www.revbiomedicas.unam.mx).
- Biblioteca Digital de la Universidad de Chile, Rep. de Chile (<http://transtor.sisib.uchile.cl/bdigital>).
- Biblioteca Pública del Estado de Roma, Italia (www.biblioroma.sbn.it/medica/ejnl/fulltext.htm).
- Free Medical Journals (www.freemedicaljournals.com/htm/esp.htm).
- Infodoctor, España (infodoctor.org/revis.htm).
- Universidad de Laussane, Suiza (<http://perunil.uni.ch/perunil/periodiques>).
- Universidad del Wales College of Medicine, Reino Unido (<http://archive.uwcm.ac.uk/ejnl/>).
- Universidad del Norte de Paraná, Brasil (www.unopar.br/bibliolinks/direitos_autorais/biologicas_saude/periodicos_biologicas/periodicos_biologicas.htm).
- Universidad de Regensburg, Alemania (www.bibliothek.uniregensburg.de/ezeit/flphtml?notation=WW-YZ&bid=ZBME&colors=3&frames=toc=6&sg=3).
- Universidad Federal de Sao Paulo, Brasil (unifesp.br/dis/bibliotecas/revistas.htm).
- Sociedad Iberoamericana de Información Científica (SIIC Data Bases).

La versión a texto completo se encuentra en www.medigraphic.com/adm
La revista se encuentra en <http://www.adm.org.mx>

REVISTA ADM ÓRGANO OFICIAL DE LA ASOCIACIÓN DENTAL MEXICANA es una publicación bimestral del 01 de Noviembre al 31 de Diciembre del 2019 editada e impresa en la Ciudad de México, por Graphimedic S.A. de C.V. Editor Responsable: Agustín Zerón y Gutiérrez de Velasco. Número de Certificado de Reserva otorgado por el Instituto Nacional de Derecho de Autor: 04-2010-030910375200-102. Número de Certificado de Licitud de Título y Contenido: 14789. Expediente: CCPR1/3/TC/10/18712. Clasificación temática asignada: ESPECIALIDADES MÉDICAS. Titular: ASOCIACIÓN DENTAL MEXICANA FEDERACIÓN NACIONAL DE COLEGIOS DE CIRUJANOS DENTISTAS, A.C. Domicilio de la publicación: Ezequiel Montes 92, Col. Tabacalera, Delegación Cuauhtémoc, C.P. 06030, Ciudad de México. Teléfonos 0155 3000 0352 y 55 5546 7083. Distribuidor: Asociación Dental Mexicana Federación Nacional de Colegios de Cirujanos Dentistas, A.C.

Arte, diseño, composición tipográfica, pre prensa, impresión y acabado por



Tels. 8589-8527 al 32. E-mail: emyc@medigraphic.com
Impreso en México / Printed in Mexico.

Las opiniones expresadas en los artículos y publicidad son responsabilidad exclusiva de los autores. El material publicado es propiedad de la REVISTA ADM ÓRGANO OFICIAL DE LA ASOCIACIÓN DENTAL MEXICANA, por lo que está prohibida la reproducción parcial o total de su contenido por cualquier medio, ya sea impreso o electrónico.

La correspondencia relacionada con artículos, reseñas, noticias y suscripciones debe dirigirse a REVISTA ADM ÓRGANO OFICIAL DE LA ASOCIACIÓN DENTAL MEXICANA, Ezequiel Montes 92, Col. Tabacalera, Delegación Cuauhtémoc, C.P. 06030, Ciudad de México. Las solicitudes para anuncios comerciales deberán dirigirse a la Asociación Dental Mexicana Federación Nacional de Colegios de Cirujanos Dentistas, A.C., y a Graphimedic, S.A. de C.V., a los teléfonos antes mencionados. La REVISTA ADM ÓRGANO OFICIAL DE LA ASOCIACIÓN DENTAL MEXICANA es una publicación bimestral y aparece la segunda quincena del segundo mes correspondiente.

Costo de Suscripción

	Nacional	Extranjero
Socios ADM	Sin Cargo	
Cirujanos Dentistas no Socios	\$1,950.00	
Estudiantes Acreditados	\$1,500.00	\$2,500.00 al tipo de cambio vigente (más gastos de envío)
Técnicos Dentales	\$1,700.00	
Ejemplar suelto	\$325.00	
Ejemplar atrasado	\$300.00	

Certificado de Reserva de Derecho otorgado por el Instituto Nacional de Derechos de Autor Secretaría de Educación Pública. Reserva: 04-2010-030910375200-102.

Certificado de Licitud de Título y Contenido otorgado por la Comisión Calificadora de Publicaciones y Revistas Ilustradas Secretaría de Gobernación. Certificado No. 14789

Registro postal de publicaciones periódicas: PP09-0027. Autorizada como Publicación Periódica Registro DGC Núm. 0010186. Características 229241.116. Teléfono ADM: (55) 5546 7083. Volumen LXXVI. 2019 © Derechos Reservados. Impreso en la Ciudad de México.

www.adm.org.mx

E-Mail: revista.admfederacion@gmail.com; zeron.revista.adm@gmail.com

info@adm.org.mx

Coordinación Editorial y Publicidad: Dra. Ma. de la Luz Rosales J., Graciela González Cazañas y Loreto Echeverría Torres.



DIRECTORIO ADM

Comité Ejecutivo ADM 2018-2019

Dra. Laura María Díaz Guzmán Presidente	Dr. Jorge Humberto Villarreal Rodríguez Vicepresidente
Dr. Joaquín Gilberto Carrasco Secretario del Interior	Dr. Armando Hernández Ramírez Secretario del Exterior
Dr. Sigifredo Inzunza Inzunza Prosecretario del Interior	Dra. Lizbeth Baeza Reyes Prosecretaria del Exterior
Dra. Manuela Solís Gutiérrez Tesorera	Dra. Nunila Georgina Gardeazabal Osorio Protesorera

Comisiones 2018-2019

Comisión de Educación Continua

Dr. Sergio Curiel Torres

Editor de Revista ADM

Dr. José Agustín Zerón y Gutiérrez de Velasco

Comisión de Biblioteca

Dr. Salvador Ferrer Tamburini

Comisión de Congreso ADM

Dr. Jaime Edelson Tishman

Comisión de Comunicación, Información y Medios

Dr. Víctor Manuel Guerrero Reynoso

Plataforma ADM

Dr. José Alejandro Espinosa Armida

Webex

Dr. Edgar Hugo Trujillo Torres y

Dra. Lizbeth Baeza Reyes

Redes Sociales y Página de Internet

Comisión de Gestión del Conocimiento

Dr. José Luis Castellanos Suárez

Comisión de Producción de Material Educativo

Dr. Enrique Armando Lee Gómez

Comisión de Vinculación con Regiones

Dra. Dora Olivia Gastelum Cuevas

Coordinadora

Región Noroeste

Dra. Ma. Esther Valdez Ramos

Dr. Ricardo Vázquez Ortiz

Región Noreste

Dra. Hilda Arely Tamez Guajardo

Región Centro

Dra. María Estela Rubio Almazo

Región Centro-Sur

Dr. Ramón Salvador Cervantes Hernández

Región Sureste

Dra. Addy Gloria del Rosario Méndez González

Comisión de Servicio Social

Dra. María de Jesús Velázquez Valenzuela

Comisión de Beneficio a Socios

Dra. Gloria Elena Guzmán Celaya

Relaciones con la Industria Dental

Dr. Víctor Manuel Guerrero Reynoso

Comisión de Asuntos Gubernamentales e Interinstitucionales

Dr. Rolando Gonzalo Peniche Marcín

Comisión de Materiales Dentales

Dr. Ricardo Treviño Elizondo

Actividades Sociales y Culturales

Dra. Hilda Arely Tamez Guajardo

Dra. Isabel Martínez Almendárez

Dra. Patricia González

Comisión de Ética, Normativa y Consejería Legal

Dra. Adriana Alejandra Sánchez Murillo

Comisión de Inducción y Atención a Presidentes de Colegios

Dr. Francisco de Paula Curiel Torres

Dr. Rodolfo Sánchez Mejía

Comisión Tienda Virtual y Productos Promocionales

Dra. Elizabeth Ann Moreno Aboytes

Comisión de Grupo y Congreso Estudiantil

Dra. Luz María Liliana Acuña Cepeda

Grupo Estudiantil

Dr. Edgar Hugo Trujillo Torres y

Dra. Lizbeth Baeza Reyes

Congreso Estudiantil

Editor de Revista Estudiantil

Dr. Enrique Armando Lee Gómez

Comisión de Asuntos Parlamentarios

Dr. Fredy Correa Jiménez

Comisión de Honor y Justicia

Dr. Roberto Orozco Pérez

Presidente

Dra. Luz María Liliana Acuña Cepeda

Secretaria

Dr. Ricardo Treviño Elizondo

Comisionado

Dr. José Agustín Zerón y Gutiérrez de Velasco

Comisionado, Premio Cum Laude

Consejo Consultivo y de Vigilancia ADM 2018-2020

Dr. Guillermo Loza Hernández

Presidente

Dra. Gloria Elena Guzmán Celaya
Secretaria

Dr. Arnoldo Portilla Palacios
Vocal

Consejo de Certificación ADM 2017-2019

Dra. M. Carolina Rodríguez García

Presidente

Dr. Rolando Gonzalo Peniche Marcín

Secretario

Dra. Flor del Carmen Gómez Martínez

Tesorera

Dr. Oscar Eduardo Ríos Magallanes

Dr. Enrique Armando Lee Gómez

Consejeros

Fundación ADM, IAP

Dr. Jaime Edelson Tishman
Presidente

Dr. Manuel Sergio Martínez Martínez
Secretario

Dr. Víctor Manuel Guerrero Reynoso
Tesorero

Dra. Alma Gracia Godínez Morales
Dra. Patricia Juárez Cienfuegos
Vocales

Dr. Oscar Eduardo Ríos Magallanes
Lic. Héctor Flores
Asesores

Editorial

- 306 Beneficencia y no maleficencia.
Beneficence and nonmaleficence.
Agustín Zerón

Panorámica / Panoramic view

- 308 Una visión desde ADM.
ADM, a new vision.
Laura María Díaz Guzmán

Artículos originales / Original articles

- 310 Estudio de las variantes anatómicas en el conducto incisivo en pacientes desdentados utilizando la tomografía de haz cónico.
Study of the anatomical variants in the incisive canal in edentulous patients using cone beam tomography.
Diego Vázquez, Alejandro Estevez, Martín Pujol, Alejandra Antoniuk, Leonardo Nart, Lorena Benítez, Stephany Calvo, Walter Moyano, Luis Rannelucci, Pedro Hecht
- 315 Protocolo de cementación indirecta de aparatología ortodóncica fija utilizando materiales de uso común.
Indirect cementation protocol for fixed orthodontic appliances using commonly used materials.
Arnaldo Munive-Méndez, María Fernanda Caro-Cuellar

Artículos de revisión / Review

- 322 Amalgama y mercurio. Visión y evolución en la odontología restauradora actual.
Amalgam and mercury. Vision and evolution in current restorative dentistry.
Carlos Carrillo Sánchez

- 328 Odontología deportiva y prevención de trauma dentoalveolar.
Sports dentistry and prevention of dentoalveolar traumas.
Abner Escobedo Escobedo

- 332 Odontología y nutrigenómica.
Odontology and nutriogenomic.
José Eduardo Orellana Centeno,
José Cutberto Hernández Ramírez

Casos clínicos / Clinical cases

- 336 Adenoma pleomorfo de la glándula submandibular. Reporte de un caso y revisión de la literatura.
Pleomorphic adenoma of the submandibular gland. Report of a case and review of literature.
Guillermo Molina Vidal,
Penélope Ivonne Manzano Galindo,
Georgina Loyola Rodríguez,
Guadalupe Sánchez Fernández
- 343 Transmigración de canino mandibular: etiología, manejo quirúrgico y consideraciones especiales.
Mandibular canine transmigration: etiology, surgical management and special considerations.
Ulises Dávila Cordero,
Jorge Alberto Fernando Varela López,
Jade Viridiana San Román Hernández,
Jorge Omar Ramírez García, Andrés López Su,
Karla Itzel Saavedra Álvaro

Práctica clínica / Clinical practice

- 347 Código de Ética de la Asociación Dental Mexicana. Principios éticos y conducta profesional. (Parte 3).
Code of Ethics of the Mexican Dental Association. Ethical principles and professional conduct. (Part 3).
José Agustín Zerón y Gutiérrez de Velasco

Beneficencia y no maleficencia.

Beneficence and nonmaleficence.

Agustín Zerón*

«No todo lo que es técnicamente posible o factible es, por lo tanto, éticamente aceptable.»
El Papa Francisco.

Primum non nocere es un principio hipocrático que refiere ante todo no dañar. *Neminem laedere*, es no dañar a nadie. Hacer el bien y no buscar el mal es un principio de los valores humanos. El bien y el mal, lo bueno y lo malo es más que una dualidad en nuestra conciencia, están más allá de una justa medianía. Aristóteles refería a la virtud como una medianía entre dos exageraciones viciosas. Hacer el bien nos hace buenos, y hacer el mal nos convertiría en un extremo fuera del contexto del bienestar. El mal es tan malo aunque todo mundo lo hiciera, el bien es tan bueno aunque nadie lo practicara. Sólo porque lo puedas hacer, no significa que lo debas hacer. Sigue siendo siempre válido el principio de que no todo lo que es técnicamente posible es éticamente aceptable.

En la antigua Grecia se practicaban los valores del arte y las virtudes del cuerpo; salud, fuerza física, proporción divina. Las virtudes del alma, sabiduría, valentía, moderación y prudencia (*phrónesis*). Los valores sociales; respeto, armonía, proporción y jerarquía. Aristóteles, en el capítulo I del libro I de Ética a Nicómaco, afirma que todo arte (*téchne*) y toda investigación científica, al igual que toda acción y elección debe tender a buscar el bien; y por ello definieron con gran pulcritud que: el bien es aquello a lo que toda persona debe aspirar. La felicidad es adquirida simplemente por el hecho de ser virtuoso y de ejercitar la virtud más allá de los resultados, logros o consecuencias del acto virtuoso.

En la Biblioteca de Tiberius Iulius Celsus en Éfeso (117 d.C. actualmente Turquía) aún están en pie cuatro estatuas que simbolizan Sabiduría (*Sophia*), Conocimiento

(*Epistheme*), Inteligencia (*Ennoia*) que «en hora buena» es la conciencia, el pensamiento e intelecto, y una última estatua, nunca menos importante, representa al Valor (*Areté*), éste es la virtud y la búsqueda por lograr excelencia en todo lo que hagamos. Todo valor de la virtud reside principalmente en nuestra acciones.

El ser, el poder hacer, el deber ser, es ser bueno. El bien ser es ser puntual, ser trabajador, ser austero, ser disciplinado, ser estudioso. El bien hacer, es hacer bien todo desde el principio, cuando puede haber poco tiempo para hacer las cosas bien, siempre habrá mucho tiempo para corregirlo. El bien estar es hacer todo para estar bien. El bienestar es el principal objetivo para tener salud, la salud global es estar bien de todo. El sentirse bien de haber dado lo mejor, es estar satisfecho y con la conciencia tranquila para ser feliz.

El bien tener es un derecho cuando todo lo hecho ha sido bueno. Es el bien merecer por hacerlo bien.

Un odontólogo no sólo debe poseer conocimientos actualizados, habilidades y destrezas, sino además debe tener principios de ética médica y profesional. Uno de los principios éticos en el área de la medicina es el bienestar del paciente a través de una conducta profesional que sigue los principios de:

Beneficencia: siempre hacer el bien, actuar en beneficio de cada paciente. Curar el daño y promover el bienestar, hacer todo lo necesario para que sus pacientes estén sanos, estén bien.

No maleficencia: *primum non nocere*. Nunca hacer daño, sólo se debe realizar para lo que uno está capacitado. Bajo este principio, las obligaciones principales del odontólogo incluyen mantener actualizados sus conocimientos y habilidades, conocer las propias limitaciones para definir cuándo referir a un especialista u otro profesional, así como saber cuándo y bajo qué circunstancias es apropiado delegar al paciente para que algunos procedimientos sean realizados por sus auxiliares.

* Editor en Jefe de la Revista ADM, Premio *Cum Laude* y miembro de la Comisión de Honor y Justicia de la Asociación Dental Mexicana.



Figura 1: Hipócrates de Cos, más que un médico de la antigua Grecia, fue el padre de la medicina al establecer Principios clásicos de observación clínica, que desarrolló en sus escritos contenidos en el famoso «Corpus Hippocraticum» de donde provienen muchos fundamentos de su legendaria escuela.

Veracidad: decir sólo la verdad. El odontólogo tiene el deber de comunicarse con sinceridad. Este principio expresa el concepto de que los profesionales tienen el deber de ser honestos y confiables en la comunicación que ofrecen a sus pacientes. Según este principio, las principales obligaciones del odontólogo incluyen respetar la posición de confianza inherente a la relación médico-paciente, comunicarse de manera veraz y sin engaños manteniendo la integridad profesional.

Equidad: La equidad en salud implica que los recursos humanos y materiales sean asignados según la necesidad de cada paciente. Un odontólogo debe desarrollar su máximo potencial para promover la salud, sin distinción de raza, género o posición social.

Confidencialidad: El odontólogo tiene el deber de respetar los derechos del paciente, autodeterminación y la confidencialidad de todos sus datos. Este principio expresa el concepto de que los profesionales tienen el deber de tratar al paciente de acuerdo con sus deseos,

dentro de los límites del tratamiento necesario y aceptado, protegiendo la autonomía y confidencialidad del mismo. En este principio, las obligaciones principales del odontólogo incluyen involucrar a los pacientes en las decisiones de tratamiento de una manera significativa, con la debida consideración de sus necesidades, deseos, incluso habilidades, salvaguardando siempre la discrecionalidad y su privacidad.

En la autonomía, se deben tener siempre en cuenta las necesidades, los deseos y los valores del paciente. Las mismas consideraciones éticas se aplican si el odontólogo participa en establecer los honorarios, o debe apegarse a los aranceles establecidos para los servicios profesionales, y la atención siempre debe ser óptima ya sea en una práctica privada o servicio de asistencia pública.

En este número 6 presentamos la tercera parte del Código de Ética de la Asociación Dental Mexicana, los invitamos a leer y reflexionar sobre estas tres partes del código de ética de la Asociación Dental Mexicana.

También incluimos en éste número siete artículos: Odontología deportiva y prevención del trauma dentoalveolar. La presentación de un caso de transmigración de canino mandibular explicando su etiología, manejo quirúrgico y consideraciones especiales. Un tema contemporáneo sobre nutrigenómica en odontología. Y un tema clásico sobre amalgama y mercurio con una visión actual y su evolución en la odontología restauradora. Encontrarán un protocolo de cementación indirecta de aparatología ortodóncica fija utilizando materiales de uso común. También incluimos el reporte de un caso y revisión de la literatura sobre un adenoma pleomorfo de la glándula submandibular. Es importante el estudio de las variantes anatómicas en el conducto incisivo en pacientes desdentados utilizando la tomografía de haz cónico.

Finalmente los ciclos se cierran, y nuevas puertas se abrirán. El año 2019 está por terminar, y un inicio del 2020 nos dará la oportunidad de reflexionar en lo bueno y lo malo que hemos vivido, esperando que la salud y el bienestar estén siempre de nuestro lado, en nuestras manos, en nuestro cuerpo y en nuestro espíritu. Felices fiestas decembrinas y un próspero y digitalizado 2020 (vigésimo año del tercer milenio).

Correspondencia:

Agustín Zerón

E-mail: periodontologia@hotmail.com

Una visión desde ADM.

ADM, a new vision.

Este es el último de los editoriales que escribo para la Revista ADM, ya que termina mi labor al frente del Comité Directivo 2018-2019; con este texto concluyo el trabajo de un gran equipo. Sin ánimo de abusar, me tomo la libertad de referirme a mi relación personal y profesional con la Asociación Dental Mexicana, Federación Nacional de Colegios de Cirujanos Dentistas A.C. (ADM), agrupación a la que tanto quiero y que ha formado parte de mi vida profesional a lo largo de más de 40 años. A petición de la Dra. Manuelita Solís abordo el tema. Espero no aburrir a los lectores.

Cursaba en 1972 el quinto semestre de la Facultad de Odontología en la Universidad Autónoma del Estado de México, en Toluca, cuando se llevó a cabo el Congreso Dental Mundial de Federación Dental Internacional (FDI) en la Ciudad de México, organizado por ADM. Recuerdo claramente el primer auditorio al que acudí... al abrir la puerta y escuchar a un conferencista europeo que hablaba sobre caries, se me abrió también un mundo diferente. Ese fue mi primer contacto con la Asociación Dental Mexicana.

Posteriormente el Director de la Facultad, el Dr. Jesús Montiel Navas y nuestros profesores, solían organizar conferencias con personajes de ADM, quienes vinieron a enriquecer nuestra vida académica. Recuerdo muy bien al Dr. Eduardo Ortega Zárate, al Dr. Abraham Chisikovsky o al Dr. Robin Gray. Ellos inspiraron a toda una generación de jóvenes a querer ser, en toda la extensión de la palabra, no sólo conocer o hacer, sino ser.

Después de egresar y titularme en 1978, me inscribí tanto a ADM como a mi colegio local, la Asociación Dental de León, Colegio de Cirujanos Dentistas A.C. (ADL), en donde con el paso de los años ocupé diversos puestos, especialmente el de la Comisión Científica (Educación Continua), tanto en los programas de trabajo anual como en los Seminarios de ADL, en las Reuniones Dentales de Provincia ADM León 1989, 2004 y 2009 y en congresos de la Asociación Mexicana de Periodontología. Todos los que han trabajado en comisiones en sus colegios estarán de acuerdo conmigo... una vez que empiezas a participar no dejas de hacerlo, es casi una adicción.

De manera paralela, con el paso de los años y a instancias del Dr. José Luis Castellanos Suárez, en ese



Figura 1.

momento Jefe del Departamento de Medicina Bucal de la Universidad De La Salle Bajío, había empezado a incursionar en proyectos de investigación y en la redacción de trabajos para publicación. Uno de los primeros fue: *Detección de Pacientes Hipertensos no Diagnosticados en la Práctica Dental*, publicado en 1986 en la *Revista de la Asociación Dental Mexicana*. A partir de entonces, contribuimos con diversos artículos en este nuestro Órgano Oficial de Divulgación de la ADM. Recuerdo todavía el entusiasmo que sentía cuando el editor, el Dr. Elías Grego, me recibía un trabajo y este aparecía impreso. La alegría que se siente, lo confieso, es fuera de serie.

En los años 80 me inicié en la presentación de trabajos libres orales y conferencias en congresos, instituciones educativas y del sector salud. Fue a partir del año 2000 que formé parte del cuerpo de Profesores ADM, grupo al que pertenezco desde entonces y que tantas satisfacciones me ha dado con el paso de los años al permitirme conocer de cerca los colegios y las personas que los integran.

Entre 1999-2001 fungí como presidente de Asociación Dental de León, Colegio de Cirujanos Dentistas, posición

que me permitió estar cerca de los dirigentes de ADM. Fue la Dra. Elinora Méndez quien me invitó a ocupar la subcomisión de Producción de Material Educativo. Posteriormente fui Secretaria del Consejo de Certificación ADM (2001-2004). Formé parte del Comité Ejecutivo ADM 2003-2005, como Prosecretario del Interior, siendo presidente el Dr. Armando Hernández Ramírez, quien a la postre me propuso como Presidente del Consejo de Certificación ADM durante los periodos 2004-2007, 2007-2010 y 2010-2011.

En el año 2010, el Dr. Jaime Edelson Tishman me pidió que ocupara el puesto de Editor de Revista ADM, en el que estuve desde ese año hasta el 2016, al cual renuncié para contender por la Presidencia de la Asociación Dental Mexicana. Y aquí estoy el día de hoy, escribiendo sobre mi entrañable relación con ADM, sobre cómo se fue introduciendo en mi vida profesional para estar integrada en mi persona. Soy ADM... y la quiero entrañablemente.

Cómo no agradecer no sólo los reconocimientos recibidos como el **Cum Laude** o el Premio al Mérito Odontológico Dr. Fernando Campuzano, sino el enorme privilegio de crecer y de servir. Cómo no querer y agradecer el puesto de Editor de la Revista ADM que me permitió adentrarme en el mundo de la ciencia, de las universidades e instituciones generadoras de conocimiento, mexicanas y extranjeras, y haber podido entablar amistades epistolares y cibernéticas. Esa fue una labor muy querida de la que me costó trabajo desprenderme.

Cómo no agradecer el haber podido publicar mis primeros trabajos en nuestra revista y haber podido crecer y desarrollarme en esta parte de la ciencia... y aguardar con ansiedad la publicación de uno o varios trabajos. Eso no tiene precio.

Cómo no agradecer la oportunidad de liderar el equipo de trabajo del Consejo de Certificación ADM, que nos llevó a consolidar un grupo de alto rendimiento que logró la idoneidad por la Dirección General de Profesiones, de la Secretaría de Educación del Gobierno de la República.

Y ahora que termina mi periodo en la conducción de la Asociación Dental Mexicana ¿cómo agradecer a todos los que confiaron en nosotros, a todos los socios y colegas? Hay cosas que no se pueden pagar... ésta es una de ellas. Tuve la fortuna de tener el mejor de los equipos de trabajo, todas las personas innovadoras, creativas, trabajadores incansables, que supieron leer adecuadamente los objetivos del proyecto de este bienio. A todos ellos les doy las gracias: Dr. Jorge Humberto Villarreal Rodríguez, Dr. Joaquín Gilberto Carrasco, Dr. Sigifredo Inzunza Inzunza, Dr. Armando Hernández Ramírez, Dra. Lizbeth Baeza Reyes, Dra. Nunila Georgina Gardeazabal Osorio, Dr. Sergio Curiel Torres, Dr. José Agustín Zerón y Gutiérrez de

Velasco, Dr. Salvador Ferrer Tamburini, Dr. Jaime Edelson Tishman, Dra. Gloria Guzmán Zelaya, Dra. Ma. de Jesús Velázquez Valenzuela, Dr. José Alejandro Espinosa Armida, Dr. Enrique Armando Lee Gómez, Dr. Edgar Hugo Trujillo Torres, Dr. Rolando Gonzalo Peniche Marcín, Dr. Ricardo Treviño Elizondo, Dra. Adriana Alejandra Sánchez Murillo, Dr. Francisco de Paula Curiel Torres, Dra. Ma. Esther Valdez Ramos, Dr. Ricardo Vázquez Ortiz, Dra. Hilda Arely Tamez Guajardo, Dra. María Estela Rubio Almazo, Dr. Ramón Salvador Cervantes Hernández, Dra. Addy Gloria del Rosario Méndez González, Dra. Patricia González, Dra. Luz María Liliana Acuña Cepeda, Dr. Fredy Correa Jiménez, Dr. Roberto Orozco Pérez, Dr. Luis Camilo Villanueva Campos, y muy especialmente a la Dra. Manuela Solís Gutiérrez y al Dr. Víctor Manuel Guerrero Reynoso, trabajadores incasables, ambos consejeros y amigos incondicionales. Agradezco también el apoyo del Consejo de Certificación ADM encabezado por la Dra. Martha Carolina Rodríguez, grupo de amigos entrañables, sabios y experimentados.

Muchas personas ajenas al medio me preguntan: ¿por qué sigues ahí donando tu tiempo durante tantos años? Cuando ingresen a ADM lo sabrán... los mejores amigos los encuentras aquí. ADM te forma, te hace proponerte retos y luchar para alcanzarlos, te hace querer ser mejor persona, te da identidad, te enseña a trabajar en equipo, a dirigir y ser dirigido, a pensar en la población y en cómo resolver sus necesidades de educación en salud, en cómo prevenir las enfermedades bucales o como proponer programas de trabajo para dar atención a las necesidades bucales de los más desprotegidos. Hay tanto por hacer que se necesita de todos para avanzar.

Al cierre de esta edición, la última de 2019, quiero dar a todos las gracias, en especial al Editor de Revista ADM, Dr. Agustín Zerón y Gutiérrez de Velasco, por su paciencia para recibir mis contribuciones, frecuentemente fuera de tiempo... gracias también a ti amable lector, por hacerme saber que estos textos no eran escritos en balde, que eran leídos por algunos con cierto interés. Espero en este editorial haber podido mostrar la influencia que Asociación Dental Mexicana ha tenido sobre quien esto escribe, la relación de amor que se genera.

Gracias a los socios por la confianza depositada en mi persona y... yo, como siempre... quedo a sus órdenes.

Laura María Díaz Guzmán
Presidente de la Asociación Dental Mexicana
Federación Nacional de Colegios
de Cirujanos Dentistas, AC
ADM Gestión 2018-2019
E-mail: diazlaura@hotmail.com

Estudio de las variantes anatómicas en el conducto incisivo en pacientes desdentados utilizando la tomografía de haz cónico.

Study of the anatomical variants in the incisive canal in edentulous patients using cone beam tomography.

Diego Vázquez,* Alejandro Estevez,‡ Martín Pujol,‡ Alejandra Antoniuk,§ Leonardo Nart,§ Lorena Benítez,§ Stephany Calvo,§ Walter Moyano,|| Luis Rannelucci,¶ Pedro Hecht**

RESUMEN

Introducción: La región anterior de la mandíbula, ubicada entre los agujeros mentonianos contiene conductos intraóseos con elementos vasculares y ramas nerviosas terminales provenientes del nervio alveolar inferior. El objetivo del trabajo es determinar las variantes anatómicas producidas en el conducto incisivo y las corticales superior, inferior, externa e interna en pacientes edéntulos con respecto a pacientes dentados en tomografía computarizada de haz cónico. **Material y métodos:** Se realizó un estudio comparativo, retrospectivo y observacional. Se estudiaron 50 tomografías en pacientes edéntulos y 50 en pacientes dentados de ambos sexos desde los 38 hasta los 81 años. En cada corte se realizó una medición en lo alto y ancho del conducto. También se determinó la posición del conducto incisivo mediante la realización de cuatro mediciones. **Resultados:** Se observaron diferencias significativas en lo que respecta al alto y ancho del conducto incisivo y también entre las distancias hacia la cortical vestibular, lingual, alveolar y basal entre pacientes dentados y desdentados. **Conclusión:** Se pudo comprobar una mayor resorción ósea en los pacientes desdentados, hallado entre el conducto incisivo y las corticales superior y vestibular y un menor calibre del conducto incisivo con respecto a los pacientes dentados.

Palabras clave: Pacientes desdentados, conducto incisivo, tomografía computarizada, mediciones, calibre.

ABSTRACT

Introduction: The previous region of the mandible, located between the mental foramen, contains intraosseous ducts with vascular elements and terminal nervous branches from the inferior alveolar nerve. The objective of the work is to determine the anatomical variants produced in the incisive canal and the superior, inferior, external and internal cortices in edentulous patients with respect to dentate patients in cone beam computed tomography. **Material and methods:** A retrospective observation al comparative study was carried out. Fifty tomographies were studied in edentulous patients and 50 in dentate patients of both sexes from 38 to 81 years. In each cut a measure was made in height and width of the conduit. The position of the incisive canal was also determined by performing four measurements. **Results:** Significant differences were observed regarding the height and width of the incisal canal and also between the distances to the vestibular, lingual, alveolar and basal cortical area between dentate and edentulous patients. **Conclusion:** A greater bone reabsorption in the edentulous patients found between the incisive canal and the superior and vestibular cortices and a smaller caliber of the incisive canal with respect to the dentate patient should be verified.

Keywords: Concise incisor, edentulous patients, computed tomography, caliber, measurements.

INTRODUCCIÓN

La región anterior de la mandíbula, ubicada entre los agujeros mentonianos contiene conductos intraóseos con elementos vasculares y ramas nerviosas terminales provenientes del nervio alveolar inferior.¹ Este nervio ingresa en el foramen mandibular 1 cm por arriba de la espina de Spix y recorre el cuerpo mandibular a través del conducto mandibular y se bifurca, a la altura de los ápices del primer o segundo premolar, en dos raíces terminales que se llamarán nervio mentoniano y nervio incisivo. El primero se dirige a su orificio de salida, donde se expande

* Profesor Titular. Cátedra de Diagnóstico por Imágenes. Escuela de Odontología de la Universidad Abierta Interamericana.

‡ Profesor adjunto. Cátedra de Diagnóstico por Imágenes.

§ Jefe de Trabajos Prácticos. Cátedra de Diagnóstico por Imágenes.

|| Ayudante de primera. Cátedra de Diagnóstico por Imágenes.

¶ Jefe de Trabajos Prácticos. Cátedra de Odontología Legal y Forense.

** Expofesor Titular. Cátedra de Biofísica y Bioestadística.

Facultad de Odontología de la Universidad de Buenos Aires, Argentina.

Recibido: 02 Julio 2019. Aceptado para publicación: 19 Septiembre 2019.

en un ramillete que inerva las partes blandas del mentón, piel, glándulas labiales y surco gingivolabial.² El nervio incisivo, continúa en dirección del tronco principal, y se dirige hacia la zona anterior de la mandíbula, rodeado por un conductillo óseo compacto que representa la continuación intraósea medial al agujero mentoniano del conducto mandibular, denominado conducto incisivo inervando sensitivamente a los filetes dentarios, óseos y gingivales a los incisivos, caninos y primeros premolares inferiores.^{1,3}

El nivel del conducto incisivo en el plano horizontal con respecto a los ápices de los órganos dentarios no depende de la ubicación del foramen mentoniano, ya que el nervio mentoniano se localiza coronal al conducto incisivo.^{4,5}

Con la creciente utilización de implantes dentales en sobredentaduras para pacientes desdentados en la zona anterior, extracción de bloques óseos mandibulares sinfisarios, colocación de injertos, mentoplastias en la región anterior de la mandíbula, se han reportado casos de complicaciones intraquirúrgicas y postquirúrgicas. Las mismas son trastornos neurosensoriales causadas por trauma directo al conducto incisivo, ya sea por el fresado o neuropraxia, edema, hematomas, hemorragias y fracaso en la oseointegración de los implantes.^{6,7}

El objetivo de este trabajo es determinar las variantes anatómicas producidas en el conducto incisivo y las corticales superior, inferior, externa e interna en pacientes desdentados con respecto a pacientes dentados en tomografía computarizada de haz cónico.

MATERIAL Y MÉTODOS

Se realizó un estudio comparativo, retrospectivo y observacional. Se estudiaron 50 tomografías en pacientes

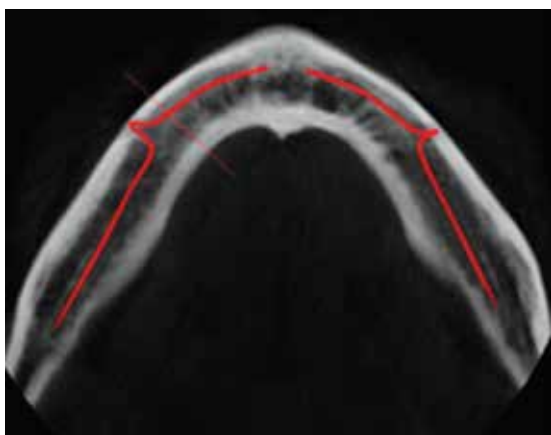


Figura 1: Corte axial en paciente edéntulo.

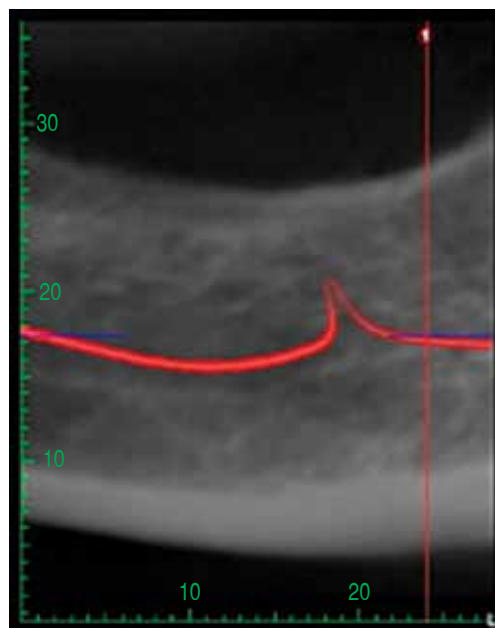


Figura 2: Corte panorex en paciente edéntulo.

desdentados y 50 en pacientes dentados de ambos sexos desde los 38 hasta los 81 años. Una vez realizadas las adquisiciones, se editaron en la estación de trabajo a partir del corte panorex. En ésta se establecieron puntos de control a 3 milímetros de ambos agujeros mentonianos donde se generaron los cortes oblicuos. En cada corte se realizó una medición en la altura y otra en lo ancho del conducto. También se determinó la posición del conducto mediante la realización de cuatro mediciones. La primera vertical superior hasta la cortical de la cresta, la segunda vertical inferior hasta la cortical de la basal, la tercera horizontal interna hasta la cortical lingual y la cuarta horizontal externa hasta la cortical vestibular.

Criterios de inclusión

- Pacientes de ambos sexos entre 38 a 81 años de edad.
- Edéntulos y dentados en sector anterior del maxilar inferior.

Criterios de exclusión

- Pacientes de ambos sexos menores a 38 años y mayores a 81 años de edad.
- Pacientes con patología preexistente en la zona.
- Tomas tomográficas incorrectas o deficientes.

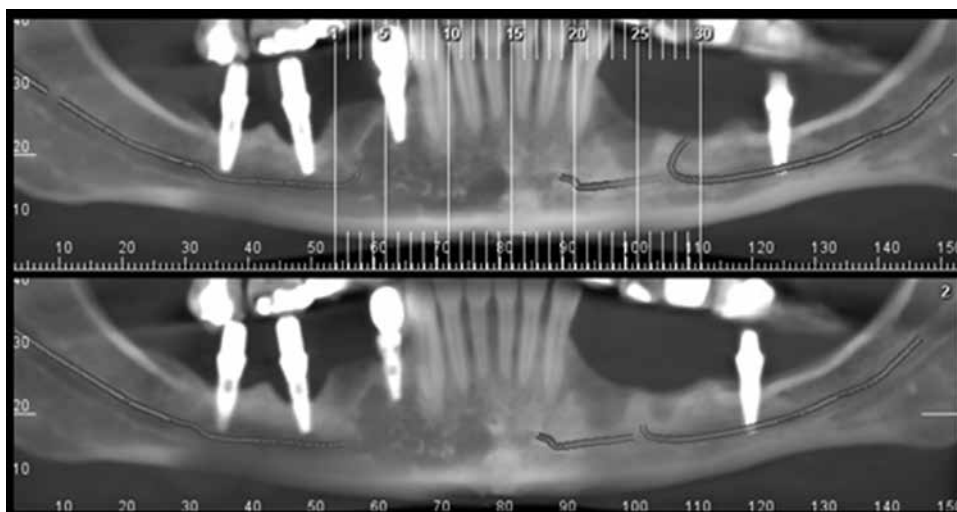


Figura 3:

Corte panorex. Visualización de conducto incisivo y conducto dentario inferior.

Las adquisiciones de las tomografías (CBCT) se realizaron con un equipo Planmeca ProMax de origen finlandés con un FOV de 8 x 8 cm, tomas de maxilar inferior completo. Para la realización de tomografías se utilizaron valores desde los 65 kv hasta los 95 kv, de 8 a 10 mA y de 11 a 18 segundos de tiempo de exposición según el tamaño, textura y edad del paciente con un Voxel de 150 micrómetros.

Realizadas las adquisiciones se editaron en la estación de trabajo mediante el software Romexis a partir del corte axial (Figura 1) y a partir de allí se generó el corte panorex (Figuras 2 y 3). En ésta se establecieron puntos de control a 4 milímetros de ambos agujeros mentonianos (derecho e izquierdo) donde se generaron dos cortes transversales oblicuos correspondiente cada uno a un lado. En cada corte se realizó una medición en alto y ancho del conducto. También se determinó la posición del conducto incisivo mediante la realización de cuatro mediciones. La primera vertical superior hasta la cortical de la cresta, la segunda vertical inferior hasta la cortical de la basal, la tercera horizontal interna hasta la cortical lingual y la cuarta horizontal externa hasta la cortical vestibular, siendo éstas las variables de estudio (Figura 4). Se categorizaron por lado, sexo, edad y estado dentario y se obtuvo un promedio para cada grupo.

RESULTADOS

En los pacientes desdentados, el alto del conducto midió en promedio 1.089 mm y el ancho 1.42 mm. La distancia entre el conducto incisivo con la cortical superior midió 7.07 mm, con la inferior 5.76 mm, con la vestibular 2.81

mm y con la lingual 3.94 mm. Se observó que en 22% de la muestra no se encontró el conducto incisivo. En los pacientes dentados, en promedio, el alto del conducto midió 1.42 mm y el ancho 1.16 mm, con la cortical superior midió 14.64 mm, con la inferior 7.51 mm, con la vestibular 4.09 mm y con la lingual 3.36 mm. Se estableció que en 16% de la muestra no se halló el conducto incisivo (Tabla 1 y Figura 5).

Se observaron diferencias altamente significativas para las variables de estudio: alto, ancho del conducto incisivo y distancia hacia la cortical vestibular, lingual, alveolar y basal entre pacientes dentados y desdentados al nivel ($p < 0.05$) y entre ambos sexos (Figura 6). No se encontra-

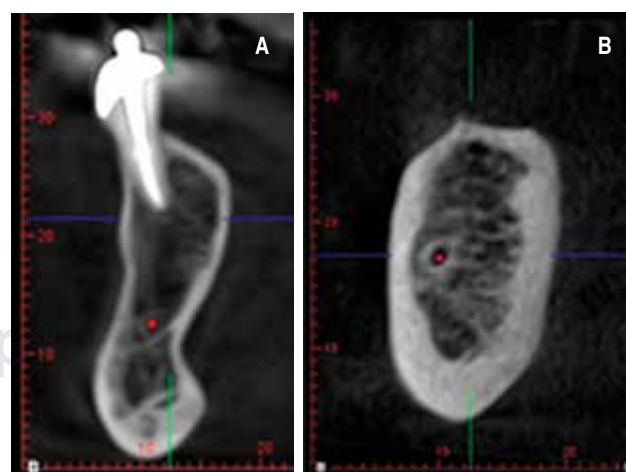


Figura 4: A) Corte paraxial en paciente dentado. B) Corte paraxial en paciente desdentado.

Tabla 1: Se observa las diferencias de las mediciones en milímetros halladas en tomografías computarizadas entre los pacientes dentados y desdentados.

	Pacientes dentados (mm)	Pacientes desdentados (mm)
Alto del conducto incisivo	1.42	1.089
Ancho del conducto incisivo	1.16	1.42
Distancia entre conducto y cortical superior	14.64	7.07
Distancia entre conducto y cortical inferior	7.51	5.76
Distancia entre conducto y cortical vestibular	4.09	2.81
Distancia entre conducto y cortical lingual	3.36	3.94

ron diferencias significativas entre el lado izquierdo y el lado derecho.

DISCUSIÓN

En nuestro estudio se pudo verificar que en 84% de los pacientes dentados y en 78% de los pacientes desdentados es visible el conducto incisivo, en una trayectoria con cortical envolvente y diferenciable en tomografía computarizada de haz cónico. La resorción ósea propia del maxilar inferior por edentulismo suele dificultar la visualización del conducto incisivo. Es precisamente en estos pacientes desdentados donde cobra mayor importancia hallarlo por ser propensos a diversas cirugías implantológicas para su posterior rehabilitación protésica.

El diámetro promedio del conducto en los pacientes dentados fue de 1.42 mm y en los desdentados 1.16 mm, lo que concluye que en el segundo grupo tiene una forma aplanada, acompañado de la atrofia del maxilar. En ambos grupos, la dimensión del conducto incisivo es suficiente para albergar un contenido neurovascular. Contrario a ciertos autores que determinan que el conducto incisivo no existe como tal entidad y que se presenta en forma de ramilletes en los espacios medulares.^{8,9}

Según los resultados de este estudio, la ubicación del conducto varía en los desdentados en comparación con los dentados.¹⁰ En el grupo control se encuentra en una ubicación medial con respecto a las corticales vestibular y lingual, mientras que en el grupo de estudio se inclina hacia la cortical vestibular. En el acto quirúrgico, la inclinación en la cual se coloca el implante en la zona desdentada anterior toma importancia al conocer la ubicación del conducto incisivo para evitar perforaciones del mismo y se debe evaluar la utilización de implantes mayores a 12 mm de altura para evitar complicaciones quirúrgicas.¹¹

En las mujeres, la resorción ósea mandibular es mayor, por lo tanto hay un marcado aplanamiento del diámetro del conducto incisivo, con una ubicación más anterior que en los hombres.

CONCLUSIONES

Se pudo comprobar una mayor resorción ósea en los pacientes desdentados, hallado entre el conducto incisivo y las corticales superior y vestibular con respecto a los pacientes dentados. En los sujetos desdentados se observó un menor calibre del conducto incisivo y un mayor índice de pacientes sin presencia del mismo. Estos datos son de importancia para la planificación quirúrgica para los tratamientos rehabilitadores implanto-asistidos.

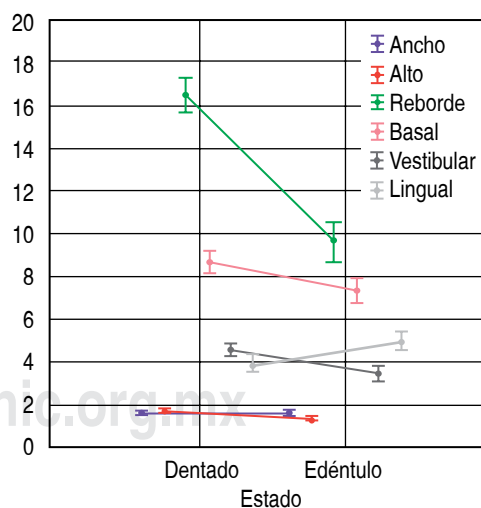


Figura 5: Se observa las diferencias entre el alto y ancho del conducto incisivo y la distancia hacia la cortical vestibular, lingual, alveolar y basal entre pacientes dentados y desdentados.

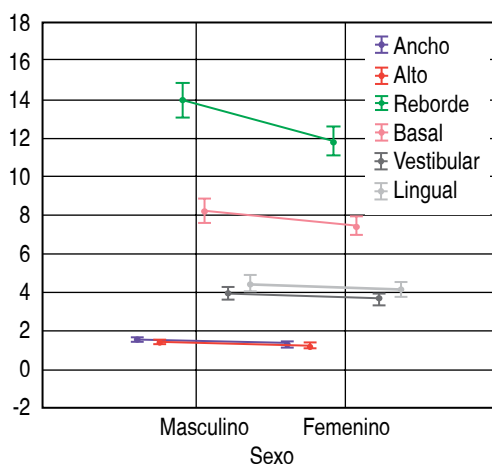


Figura 6: Se observa las diferencias entre las distancias en el sexo masculino y femenino.

BIBLIOGRAFÍA

- Verner FS, Visconti MA, Martins MT, Devito KL, Assis NM, Ribeiro CG. Development of estimation models of bone height considering the potential presence of anterior extension of the mandibular canal. *Implant Dent.* 2015; 24 (2): 192-196.
- Apostolakis D, Brown JE. The dimensions of the mandibular incisive canal and its spatial relationship to various anatomical landmarks of the mandible: a study using cone beam computed tomography. *Int J Oral Maxillofac Implants.* 2013; 28 (1): 117-124.
- Romanos GE, Papadimitriou DE, Royer K, Stefanova-Stephens N, Salwan R, Malmström H et al. The presence of the mandibular

- incisive canal: a panoramic radiographic examination. *Implant Dent.* 2012; 21 (3): 202-206.
- Rosenquist B. Is there an anterior loop of the inferior alveolar nerve? *Int J Periodontics Restorative Dent.* 1996; 16 (1): 40-45.
- Romanos GE, Greenstein G. The incisive canal. Considerations during implant placement: case report and literature review. *Int J Oral Maxillofac Implants.* 2009; 24 (4): 740-745.
- Shelley AM, Glenny AM, Goodwin M, Brunton P, Horner K. Conventional radiography and cross-sectional imaging when planning dental implants in the anterior edentulous mandible to support an overdenture: a systematic review. *Dentomaxillofac Radiol.* 2014; 43 (2): 20130321.
- Polland KE, Munro S, Reford G, Lockhart A, Logan G, Brocklebank L et al. The mandibular canal of the edentulous jaw. *Clin Anat.* 2001; 14 (6): 445-452.
- Kabak SL, Zhuravleva NV, Melnichenko YM, Savrasova NA. Study of the mandibular incisive canal anatomy using cone beam computed tomography. *Surg Radiol Anat.* 2017; 39 (6): 647-655.
- Juodzbaly G, Wang HL, Sabalys G. Anatomy of mandibular vital structures. Part II: Mandibular incisive canal, mental foramen and associated neurovascular bundles in relation with dental implantology. *J Oral Maxillofac Res.* 2010; 1 (1): e3.
- Raitz R, Shimura E, Chilvarquer I, Fenyó-Pereira M. Assessment of the mandibular incisive canal by panoramic radiograph and cone-beam computed tomography. *Int J Dent.* 2014; 2014: 187085.
- Miller R, Edwards W, Bouquet C. Maxillofacial anatomy: the mandibular symphysis. *J Oral Implant.* 2011; 17 (6): 745-753.

Correspondencia:

Diego Jorge Vázquez
 Marcelo T. de Alvear 2142,
 1er piso sector «A»,
 Código postal: C1121ABH.
 Teléfono: 0054-011-5287-6448
E-mail: dr.diegovazquez@hotmail.com

Protocolo de cementación indirecta de aparatología ortodóncica fija utilizando materiales de uso común.

Indirect cementation protocol for fixed orthodontic appliances using commonly used materials.

Arnaldo Munive-Méndez,*‡ María Fernanda Caro-Cuellar*

RESUMEN

Introducción: La técnica de arco recto es una de las técnicas más utilizadas para la corrección de maloclusiones en ortodoncia; sin embargo, el éxito de la técnica radica en la exactitud en que se posicionan los brackets. Este artículo presenta un protocolo de cementación indirecta, el cual, adicionalmente, permite una mayor accesibilidad a los materiales requeridos para este procedimiento. **Objetivo:** Presentar un protocolo efectivo y accesible de cementación indirecta. **Material y métodos:** Para este protocolo se ha utilizado materiales como resina de cementación de brackets (Transbond XT, 3M Unitek, EEUU), aislante de acrílico para separar los brackets del modelo de yeso y silicona líquida, utilizada habitualmente para autos (Kit Silicona, Johnson, Chile), para separar los brackets del soporte termoplástico, el cual fue realizado con silicona termofusible. **Conclusión:** El protocolo de cementación indirecta permite un buen posicionamiento de los brackets, reduciendo la posibilidad de reposicionar durante las fases de alineamiento y nivelado.

Palabras clave: Cementación indirecta de brackets, sistemas de unión, ortodoncia técnica indirecta.

ABSTRACT

Introduction: The straight arch technique is one of the most used techniques for the correction of malocclusions in orthodontics; however, the success of the technique will lie in the accuracy in which the brackets are positioned in the correct position. This article presents an indirect cementation protocol which additionally allows greater accessibility to the materials required for this procedure. **Objective:** Present an effective and accessible indirect cementation protocol. **Material and methods:** For this protocol, materials such as brace cementation resin (Transbond XT, 3M Unitek, USA), acrylic insulator have been used to separate the brackets from the gypsum and liquid silicone model, usually used for cars (Silicone Kit, Johnson, Chile), to separate the brackets from the thermoplastic support, which was made with hot melt silicone. **Conclusion:** The indirect cementation protocol allows a good positioning of the brackets, reducing the possibility of repositioning during the alignment and leveling phases.

Keywords: Indirect bonding, bonding systems, orthodontics indirect technique.

INTRODUCCIÓN

La maloclusión es una afección de origen multifactorial que genera la alteración funcional y estética de la posición de los dientes y sus bases óseas.¹ Para corregir la maloclusión, se ejecuta el tratamiento ortodóncico, el cual utiliza principalmente un sistema de brackets preajustados descritos originalmente por Andrews y desarrollados como parte de la técnica *Straight Wire Appliance*TM (SWA) o

técnica de arco recto del cual derivan las prescripciones actuales.²

Para que el sistema de brackets preajustados sea efectivo, se requiere colocar los brackets dentro de los límites establecidos por cada prescripción o filosofía; caso contrario, es probable que se produzcan errores en la posición final de los dientes, requiriendo de procedimientos adicionales, tales como el reposicionamiento de brackets o la personalización de los arcos para la corrección de posiciones de dientes no deseadas, lo que conlleva a la utilización de mayor tiempo de trabajo.³

Es necesario planificar soluciones que permitan evitar problemas en el posicionamiento de éstos. Ante ello, la técnica de cementación indirecta, desarrollada por Silverman y Cohen en 1972, consiste en realizar el po-

* Residente de la Especialidad de Ortodoncia.

‡ Magister en Odontología.

Universidad Peruana de Ciencias Aplicadas. Lima, Perú.

Recibido: 28 Septiembre 2019. Aceptado para publicación: 10 Noviembre 2019.

sicionamiento de los brackets en un modelo de trabajo para ser transportados y cementados a los dientes. Esta técnica provee una mayor precisión en la colocación, reduce el tiempo clínico por la menor cantidad de errores en el posicionamiento y mejorar la comodidad del paciente, ya que se disminuye el tiempo de trabajo en el sillón dental.⁴

Por ello, esta investigación tiene como objetivo presentar un protocolo efectivo y accesible de cementación indirecta.

MATERIAL Y MÉTODOS

Descripción del protocolo

Para realizar una correcta cementación indirecta, son necesarios ciertos instrumentales y materiales a lo largo de todo el procedimiento: la exploración clínica, toma de impresiones, cementación de brackets en modelo, formador de férula termofusible, remoción de férula del modelo, arenado, y cementación en boca.

1. Exploración clínica y reanatomización de órganos dentarios: es importante hacer una exploración minuciosa de todos los dientes. De este modo, para

reanatomizar aquéllos que están afectados por fracturas, caries, síndromes o hábitos se utilizará el kit de exploración y materiales restaurativos que quedan a elección del clínico (*Figura 1*).

2. Toma de modelos de trabajo: la cementación indirecta de los brackets se lleva a cabo sobre un modelo de yeso tipo III, elaborados a partir de la toma de impresiones dentales en alginato, siendo éste la réplica exacta de la anatomía dental del paciente y dando una posición más precisa para la cementación de los brackets. Se recomienda realizar enjuagues con clorhexidina para así liberar la tensión superficial causada por la saliva, obteniendo una impresión más exacta.

3. Trazos: para obtener una correcta posición del bracket se deben tener ciertas consideraciones anatómicas, éstas son: cúspides, bordes incisales, línea de oclusión, líneas intercrestales y eje longitudinal de los dientes, el cual puede ser observado a partir de la radiografía panorámica.

Por medio de los modelos de estudio se realizan trazos horizontales y verticales para obtener mayor precisión para cada diente respectiva e independientemente de la prescripción que el operador ha seleccionado (*Figura 2*).

4. Cementación de los brackets en modelos de trabajo: aplicar dos capas de aislante de acrílico en el modelo. Se recomienda dejar entre cada aplicación de capa un promedio de 15 minutos (*Figura 3*).

Agregar resina (Transbond XT, 3M Unitek, EEUU) en la base del bracket y asentarlos en la posición planificada en el modelo de trabajo, retirar los excesos de resina con un porta-dycal o explorador y fotocurar (Poly Wireless, Kavo, Brasil) con una intensidad de 1100 mW/cm² por 10 segundos hacia gingival y 10 segundos hacia oclusal y a una distancia de 2 a 3 mm (*Figura 4*).

5. Soporte termoplástico: aplicar una fina capa de silicona líquida (Kit Silicona, Johnson, Chile) esparciéndola de manera uniforme por todo el modelo de yeso con los brackets ya instalados. Adicionar la

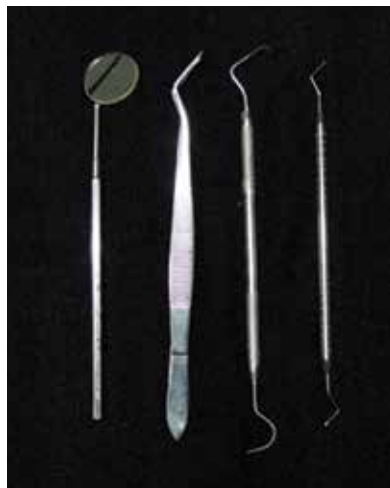

Figura 1:

Instrumental exploración clínica: espejo intraoral, pinza algodonera, explorador y cucharilla.

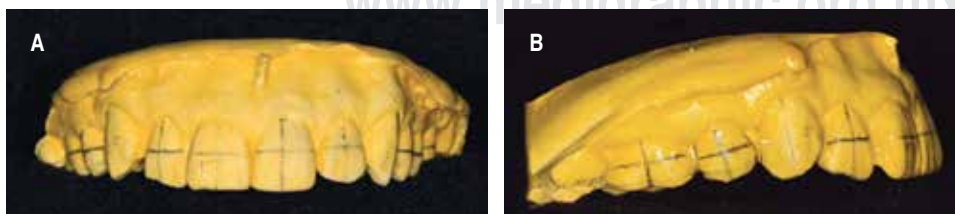
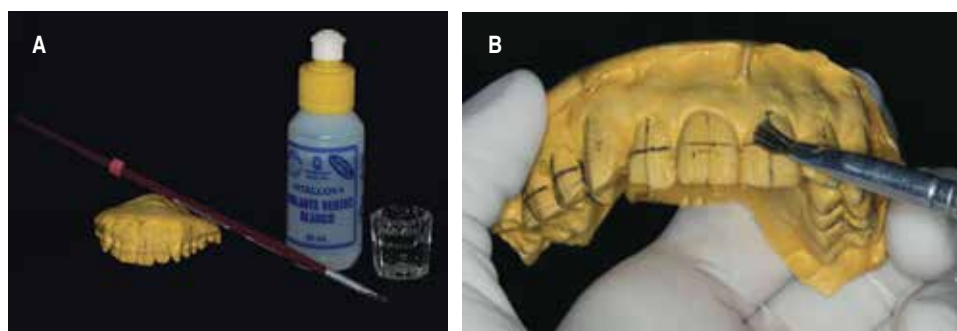


Figura 2:

A) Trazos individuales de las piezas dentarias anteriores. B) Trazos individuales de las piezas dentarias posteriores, ubicando el centro de la corona clínica.

Figura 3:

- A) Materiales para el aislamiento.
B) Aplicación del aislante acrílico.



silicona termofusible sobre las caras vestibulares, oclusales y palatinas, simulando una cubeta de blanqueamiento que cubra por completo los brackets y dientes (Figura 5).

- 6. Separación de la férula termoplástica-modelo de yeso:** remojar los modelos completamente en agua fría durante 20 minutos, después, remover suavemente la férula del modelo asegurándose de no desprender ningún bracket de ésta y realizar el arenado, utilizando óxido de aluminio en las bases de los brackets con alta precisión para evitar ruptura de la férula termoplástica (Figura 6).
- 7. Grabado y adhesión de órganos dentarios:** realizar el grabado con ácido fosfórico al 37% de cada diente

durante 15 segundos y lavar con abundante agua, removiendo por completo el ácido grabador. Aplicar una capa de adhesivo, airear el exceso de material (Figura 7).

- 8. Cementación de los brackets en la boca:** colocar una pequeña porción de resina fluida en las bases de los brackets. Llevar la férula termoplástica a boca, asentando en todo momento la zona vestibular de los dientes y fotocurar por 60 segundos, 30 oclusal y 30 gingival en cada uno de los brackets (Figura 8). Después de finalizar la fotopolimerización de todos los dientes, hay que hacer que el paciente realice buches con agua tibia por tres minutos.

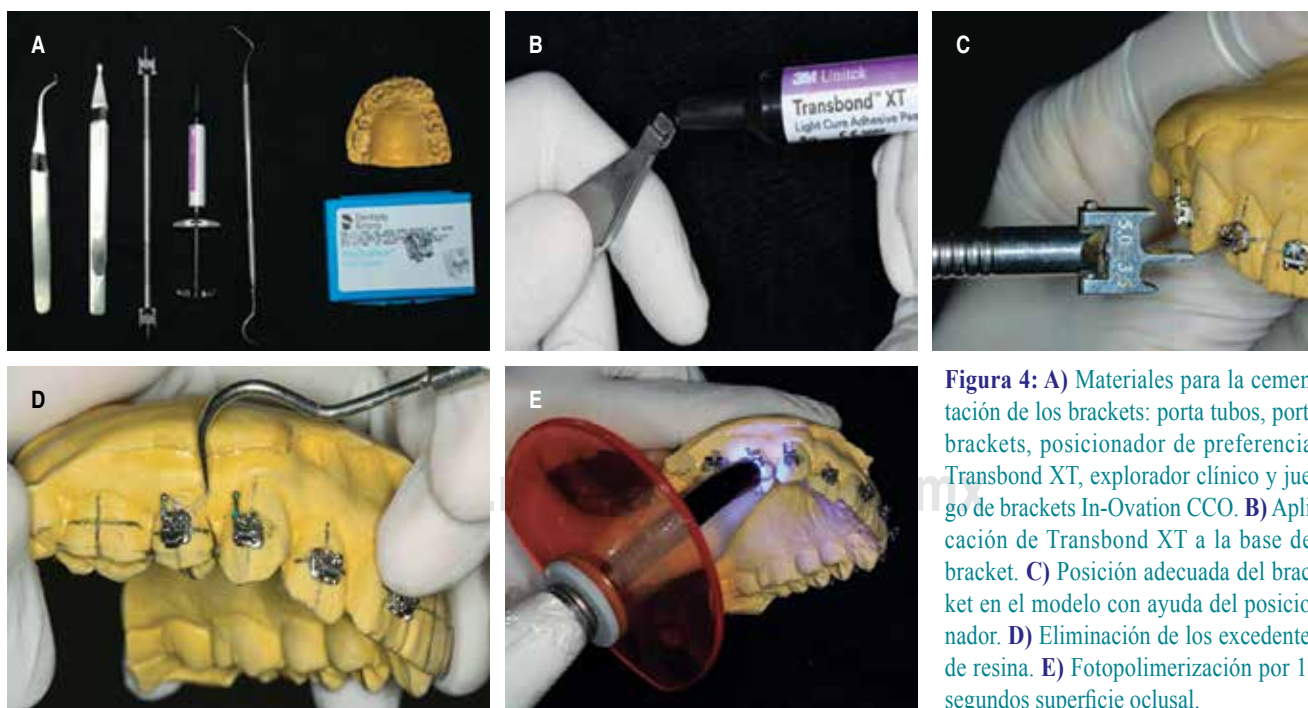


Figura 4: A) Materiales para la cementación de los brackets: porta tubos, porta brackets, posicionador de preferencia, Transbond XT, explorador clínico y juego de brackets In-Ovation CCO. B) Aplicación de Transbond XT a la base del bracket. C) Posición adecuada del bracket en el modelo con ayuda del posicionador. D) Eliminación de los excedentes de resina. E) Fotopolimerización por 10 segundos superficie oclusal.

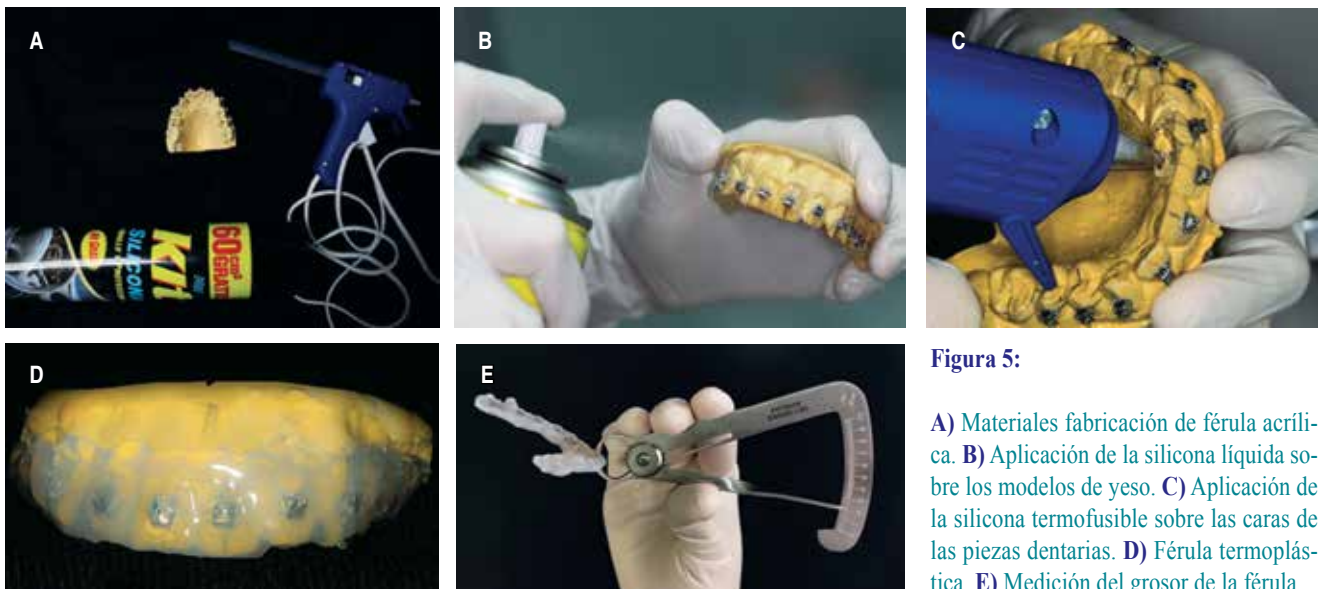


Figura 5:

A) Materiales fabricación de férula acrílica. B) Aplicación de la silicona líquida sobre los modelos de yeso. C) Aplicación de la silicona termofusible sobre las caras de las piezas dentarias. D) Férula termoplástica. E) Medición del grosor de la férula.

9. Retiro de cubeta termoplástica: Retirar la cubeta levantando desde palatino o lingual hacia vestibular del extremo de preferencia (izquierda o derecha) y una vez que se haya retirado la cubeta, fotocurar nuevamente (desde cervical e incisal) (Figura 9).

DISCUSIÓN

Uno de los principales problemas de la cementación de brackets por medio de la técnica directa es conseguir el correcto posicionamiento de la primera y segunda molar, lo que trae como consecuencia la extrusión de estas piezas cuando se nivela el arco, alcanzando hasta 13.8% de fracaso en la posición de los tubos. La dificultad radica en la poca visualización y contaminación del medio bucal.⁵

A pesar de que el cementado indirecto no presenta diferencias significativas en la unión de bracket-diente, en comparación con la técnica directa sigue teniendo varias ventajas relevantes sobre ésta, como lo son: un posicionamiento más exacto, menor tiempo del paciente en la unidad dental y evitar el reposicionamiento para finalizar los tratamientos en menor tiempo, dando innumerables ventajas a la actividad clínica.^{5,6}

Al considerar el cementado indirecto una técnica segura para el cementado de brackets de cualquier tipo de maloclusión.⁶ La finalidad del presente protocolo es facilitar al ortodoncista la obtención de los materiales, de mayor accesibilidad en el mercado, para la realización del cementado indirecto, siendo éstos económicos y de uso

común, sin dejar a un lado la precisión que se requiere para este tipo de procedimiento.

Como primer punto, no se utilizó una cubeta sobre la férula de silicona que sostiene los brackets, debido a que el material con el que se realizó es una silicona termofusible con base EVA (copolímeros de acetato de etileno-vinilo), esta férula a base de silicona se caracteriza por ser totalmente sólida a temperatura ambiente y cambiar a líquida a temperaturas mayores a su punto de fusión (170 °C aprox.). Estas propiedades térmicas son ideales para que en la primera parte se adapte, logre copiar completamente la anatomía y la posición de los brackets en la superficie dental. Una vez que la temperatura disminuya, ésta vuelve a transformarse en un cuerpo rígido, dando estabilidad en el transferencia de la férula a la boca del paciente, el cual no superará los 37 °C.⁷ Normalmente las siliconas termofusibles poseen agregados antioxidantes ideales para mantener sus propiedades de adhesión termofusibles durante un tiempo prolongado, son económicas, de uso variado a comparación de polivinilsiloxano o vinil polisiloxano utilizados mayormente.^{5,7}

Por otro lado, Castilla y colaboradores evaluaron la precisión de cinco tipos de técnicas de transferencia de brackets, siendo las técnicas donde se empleaban una base de silicona las que resultaron más precisas en comparación con las bandejas realizadas al vacío, donde la elongación del material causarían rotaciones o desplazamiento de los brackets.⁸

Con respecto al correcto trazado de los dientes, Pamukcu recomienda empezar con el trazado vertical y

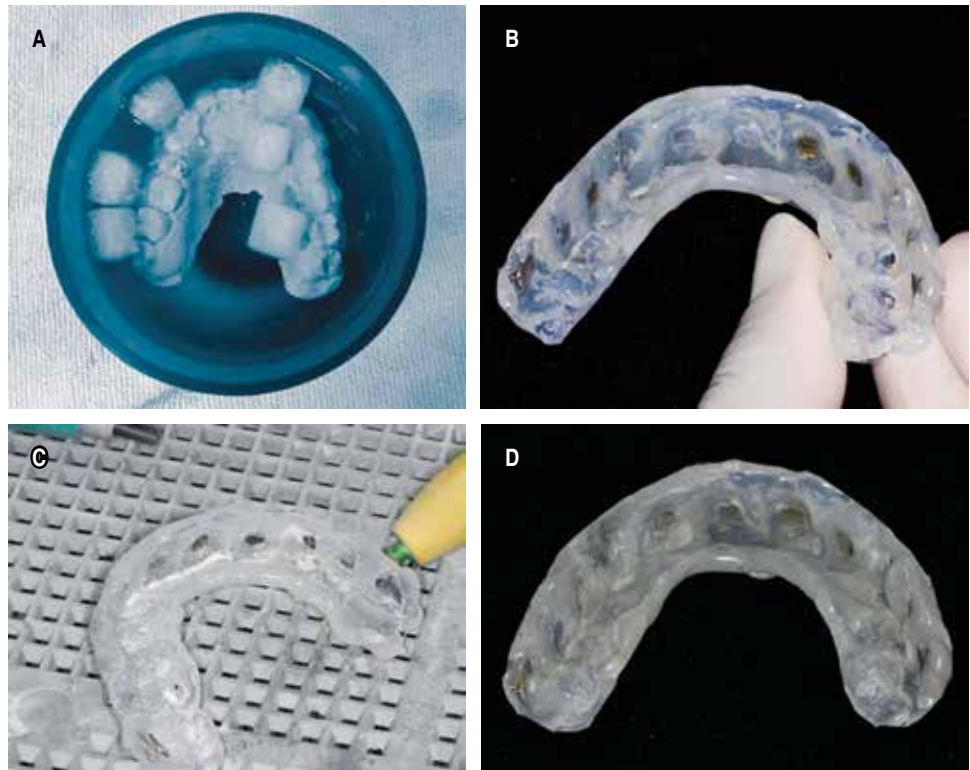


Figura 6:

A) Sumersión del modelo de yeso y férula termoplástica durante 20 min en agua fría. B) Férula desprendida del modelo de yeso con todos los brackets adheridos a ésta. C) Areneo de la férula con óxido de aluminio. D) Bases de los brackets después de ser arenados.

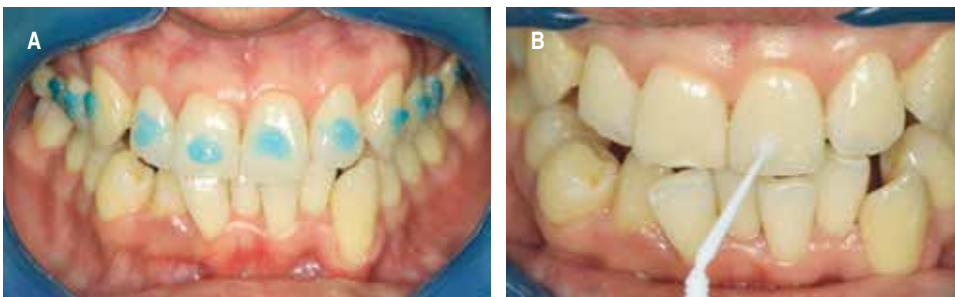

Figura 7:

A) Aplicación de ácido sobre las piezas dentarias durante 15 segundos. B) Aplicación de adhesivo con brush.

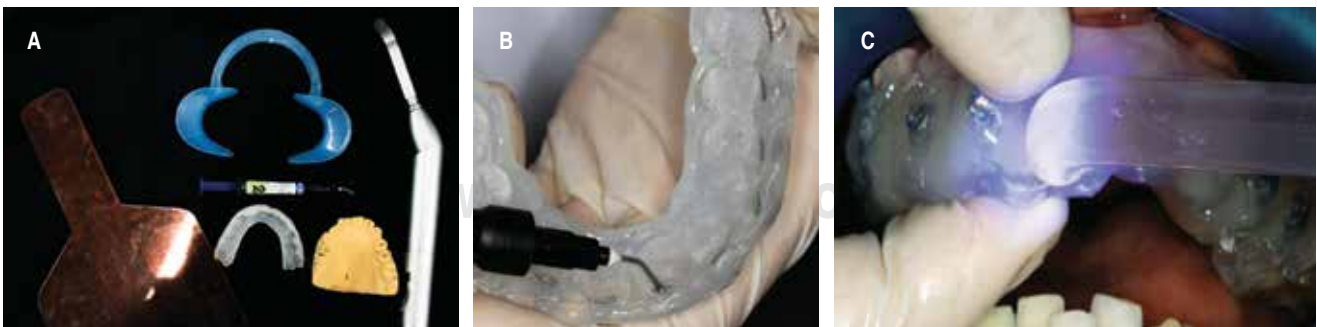

Figura 8: A) Materiales cementación en boca: protector luz LED, retractor tejidos blandos, resina fluida, lámpara luz LED, resina fluida. B) Aplicación resina fluida a las bases de los brackets. C) Fotopolimerización 30 segundos superficie vestibular.

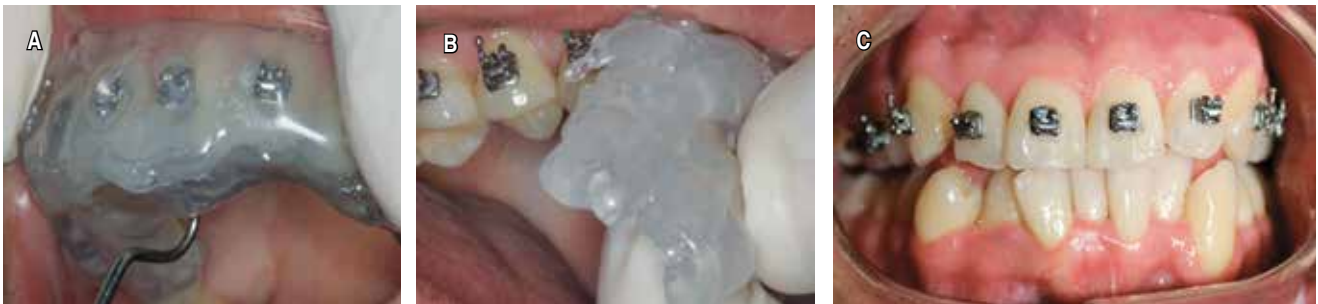

Figura 9: A) Desprendimiento de la férula termoplástica desde superficie palatina. B) Remoción de la férula desde el extremo derecho. C) Brackets correctamente cementados.

luego el horizontal, el cual va a depender de la prescripción que se elija.⁹ Kalange promueve para la colocación de brackets en modelo conectar las crestas, una segunda línea paralela dibujada aproximadamente 2 mm gingival a la línea de cresta, ésta es la línea de la ranura, donde se debe colocar el centro vertical de la ranura del soporte.¹⁰ En el caso del presente protocolo, se realizaron dibujos marcando el punto FA, línea de oclusión, línea intercrestales y ejes longitudinales, trazando primero la línea vertical que representa el eje longitudinal de la corona y seguida de la línea horizontal.¹⁰

La importancia del arenado radica en retirar residuos como aceites y agentes aislantes de la base compuesta.⁹ Pamukçu, realiza el arenado cuidadoso (utilizando partículas de óxido de aluminio a 50- μ m) y posterior limpieza con alcohol sobre la malla de los brackets. En el protocolo realizamos el arenado con el fin de tener una mejor adhesión de la base del bracket con la resina fluida y de esta forma no modificar la información que este trae.⁹

Uribe recomienda la inmersión del modelo durante 20 minutos en agua caliente, a temperaturas entre 60 a 70 °C evitando la deformación del soporte y consiguiendo la separación de modelo de yeso por la disolución del adhesivo para pegar brackets, pero a pesar que el punto de fusión de la férula termofusible se encuentra a 170 °C aproximadamente, como medida preventiva se optó la utilización de agua fría por 20 minutos, disolviendo el aislante y separando de esta forma el modelo de la férula haciendo necesario el arenado, debido que la resina y residuos de yeso se mantienen en la malla.¹¹ No se encontró un grosor promedio recomendado acerca del soporte termoplástico y su relación con la lámpara LED, pero varios protocolos de cementación indirecta sugieren fotocurar por 20 segundos cada órgano dentario, 10 segundos en mesial y 10 segundos hacia distal,

lo cual se logra gracias a la translucidez de la silicona termofusible. En el protocolo presentado por Nojima, se utilizó una lámina de acetato de vinilo de etileno (espuma EVA) de 1 mm de espesor (suave; Bio-Art, São Carlos, SP, Brasil) y una segunda bandeja de una lámina de polietileno tereftalato glicol (plástico PETG) de 1.5 mm de espesor (Cristal; Bio-Art). Debido a que la férula termofusible del presente protocolo tiene un grosor de 2 mm, se decidió aumentar la cantidad de fotocurado a 30 segundos por lado.¹¹⁻¹³

Al momento de colocar la férula sobre los órganos dentarios, ésta deberá ser presionada manualmente durante la fotopolimerización, ya que, de acuerdo con Castilla y colaboradores, la presión manual de la cubeta permite una mejor adaptación de la misma.⁸

Para estudios posteriores se recomienda evaluar el efecto del grosor de la férula sobre la polimerización del material de adhesión; además, comparar la efectividad de la técnica realizando modificaciones a la férula para otorgar mayores propiedades; y comparar la duración de tratamiento en pacientes con cementación directa de brackets.

CONCLUSIONES

- El protocolo de cementación indirecta permite un buen posicionamiento de los brackets, reduciendo la posibilidad de reposicionar durante las fases de alineamiento y nivelado.
- Se debe respetar la temperatura de la férula realizando el enfriado en los procedimientos de retiro del modelo y calentamiento al retirarla de boca, ya que se pueden alterar las propiedades de estabilidad de la férula.
- Se puede observar que los materiales utilizados en este protocolo muestran éxito en la cementación de los brackets, ya que no evidenció caída de los brackets.

BIBLIOGRAFÍA

1. Grippaudo C, Paolantonio EC, Antonini G, Saulle R, La Torre G, Deli R. Association between oral habits, mouth breathing and malocclusion. *Acta Otorhinolaryngol Ital.* 2016; 36 (5): 386-394. doi: 10.14639/0392-100X-770.
2. Andrews LF. The straight-wire appliance, arch form, wire bending and an experiment. *J Clinical Orthod.* 1976; 10: 581-589.
3. Birdsall J, Hunt NP, Sabbah W, Moseley HC. Accuracy of positioning three types of self-ligating brackets compared with a conventionally ligating bracket. *J Orthod.* 2012; 39 (1): 34-42. doi: 10.1179/146531212226806.
4. Silverman E, Cohen M, Gianelly AA. A universal direct bonding system for both metal and plastic brackets. *Am J Orthod.* 1972; 62: 236-244.
5. Roelofs T, Merkens N, Roelofs J, Bronkhorst E, Breuning H. A retrospective survey of the causes of bracket- and tube-bonding failures. *Angle Orthod.* 2017; 87 (1): 111-117.
6. Menini A, Cozzani M, Sfondrini M, Scribante A, Cozzani P, Gandini P. A 15-month evaluation of bond failures of orthodontic brackets bonded with direct versus indirect bonding technique: a clinical trial. *Prog Orthod [Internet].* 2014 [cited 24 June 2019]; 15 (1). Available from: <https://link.springer.com/article/10.1186/s40510-014-0070-9#citeas>
7. Barrueso-Martínez M, Martín-Martínez J. Adhesivos termofusibles en base EVA [Tesis]. España: Universidad de Alicante; 1997.
8. Castilla A, Crowe J, Moses J, Wang M, Ferracane J, Covell DJ. Measurement and comparison of bracket transfer accuracy of five indirect bonding techniques. *Angle Orthod.* 2014; 84 (4): 607-614.
9. Pamukçu H, Özsoy ÖP. Indirect bonding revisited. *Turk J Orthod.* 2016; 29 (3): 80-86.
10. Kalange J, Thomas R. Indirect bonding: a comprehensive review of the literature. *Semin Orthod.* 2007; 13: 3-10.
11. Uribe-Restrepo GA. Ortodoncia, teoría y clínica. 2a ed. Medellín: Corporación para Investigaciones Biológicas; 2010. p. 200.
12. Nojima LI, Araújo AS, Alves-Júnior M. Indirect orthodontic bonding—a modified technique for improved efficiency and precision. *Dental Press J Orthod.* 2015; 20 (3): 109-117. doi: 10.1590/2176-9451.20.3.109-117.sar.
13. Higgins DW. Indirect bonding with light-cured adhesive and a hybrid transfer tray. *Semin Orthod.* 2007; 13 (1): 64-68. doi: 10.1053/j.sodo.2006.11.008.

Correspondencia:

Arnaldo Munive Méndez

E-mail: arnaldomunive13@gmail.com

Amalgama y mercurio. Visión y evolución en la odontología restauradora actual.

Amalgam and mercury. Vision and evolution in current restorative dentistry.

Carlos Carrillo Sánchez*

RESUMEN

La amalgama dental ha sido un material restaurador muy confiable, de gran utilidad en la odontología y que, aún con su gran aceptación y amplio uso en la profesión dental, ha presentado siempre muy limitado reconocimiento profesional, por su poca o nula capacidad estética o de color de diente y por las «guerras» que ha tenido que librar a través de sus muchos años de vida. El mercurio es un componente importante en la mezcla de la amalgama dental, y su presencia ha sido uno de los factores preponderantes que han causado el detrimento injusto del uso de este material restaurador, que ha demostrado un comportamiento clínico excelente en sus casi 200 años de vida.

Palabras clave: Amalgama, mercurio, veneno, usos en la odontología.

ABSTRACT

Dental amalgam has been a very trustable restorative material, highly utilized in dentistry and although with high acceptance and ample use in the dental profession, it has always had to deal with limited professional acknowledgement due to little or poor esthetic and lack of tooth color and because of the many «wars» it has to fight in the many years of life. Mercury is a very important component of the mix in the dental amalgam and its presence has been one of the key factors that has caused the unjustified detriment of the use of this restorative material that has shown an excellent clinical behavior in the almost 200 years of life.

Keywords: Amalgam, mercury, poison, uses in dentistry.

INTRODUCCIÓN

Se tiene una gran experiencia y conocimiento limitado sobre el uso de la amalgama-mercurio en la odontología, pero también un gran desconocimiento sobre el adecuado manejo del mercurio, sus beneficios y los daños de este metal en general y en su uso particular en la profesión dental (*Figura 1*).^{1,2}

El gran desconocimiento de este metal ha provocado que las restauraciones de amalgama dental sean satanizadas, a tal grado de considerarlas portadoras y generadoras constantes de productos tóxicos y venenosos (*Figura 2*).^{1,3}

De la utilización del mercurio en distintas modalidades se tienen registros desde hace muchos años, y existen datos fidedignos de ser utilizado y manejado en muchas culturas y civilizaciones antiguas, como la Egiptia, India y China y con diversos usos y finalidades.

Así como existen estos registros de usos diversos, también existen datos sobre posibles envenenamientos, toxicidad o daños a la salud, aun sin señalar directamente a este metal como causante directo de algunos problemas específicos. Aunque es importante considerar que, sin conocer realmente los posibles daños o la toxicidad de este metal, varias culturas lo usaron con mucha confianza como agente esencial para desarrollar medicamentos, cosméticos, pomadas, ungüentos, etcétera.

El uso del mercurio en la odontología se debe, principalmente, a la capacidad que presenta este metal líquido para amalgamarse con otros diferentes, creando la posibilidad de obtener una mezcla de metales conjuntados que se tornan a una forma plástica para ser manipulados, y una vez que comienza su proceso de cristalización, modelarlo, terminarlo y dejar que endurezca en un tiempo relativamente conveniente.^{3,4}

Con relación a su uso en odontología, se puede decir que existen millones de pacientes con restauraciones de amalgama en sus bocas, que la amalgama dental lleva casi dos siglos de ser utilizada como material restaurador, que aún se utiliza y que se colocan más de 200 millones

* Maestría en Ciencias Dentales. Práctica privada, Toluca, Estado de México.

Recibido: 16 Abril 2019. Aceptado para publicación: 19 Septiembre 2019.

de restauraciones de este material cada año. Sólo existen menos de 80 reportes de reacciones alérgicas a este material dental, y muchos de ellos no son muy comprobables científicamente o con una buena evidencia científica y clínica.¹⁻³

Los dentistas son quienes deben tener una educación y conocimientos más profundos sobre el mercurio, de sus propiedades y de su toxicidad, pero muy especialmente, sobre las medidas de control en su uso adecuado, su manejo e higiene y los peligros existentes por la generación de vapores de este metal en el consultorio dental (*Figura 3*).

ANTECEDENTES SOBRE EL METAL

Además de encontrarse el mercurio unido a otros metales o elementos, también se puede encontrar en la naturaleza en otras diversas formas, como puede ser: en forma meramente pura o en la corteza de las rocas, constituyendo distintos compuestos orgánicos o conformado con otros minerales. Estas características hacen que el mercurio pueda estar presente incorporado en el agua, a la corteza terrestre y en el aire.³⁻⁵

El mercurio ha presentado características muy interesantes y que llamaron mucho la atención de los alquimistas y de los científicos en épocas remotas. Entre ellas, la velocidad de desplazamiento aun a la mínima fuerza o presión, el ser un metal líquido y que presenta una alta tensión superficial que no le permite humectar perfectamente a la mayoría de los objetos. Y que es el único metal que presenta la característica de ser líquido y mantener ese estado a temperatura de medio ambiente normal.^{5,6}

Se ha considerado que el color del mercurio y su velocidad de desplazamiento es lo que generó que se le denominara a este metal con el nombre de Mercurio, la



Figura 1: Amalgamas de distintas marcas en cápsulas.

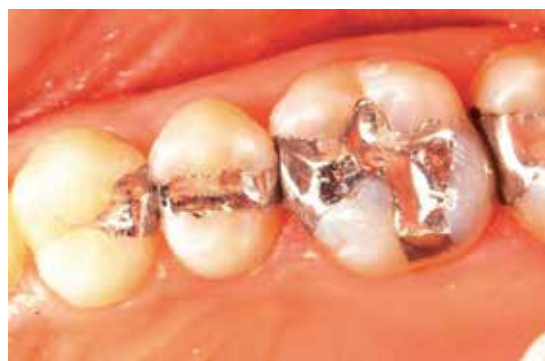

Figura 2: Restauración de amalgama con más de 30 años en boca.

deidad romana que por su rapidez fue considerado como el mensajero de los dioses. Se le llegó a conocer como plata líquida, de ahí su registro como Hg (*hydrargyrum*).

Debido a sus propiedades físicas y químicas, el mercurio sigue siendo utilizado ampliamente en medicina, odontología, minería, agricultura y la industria, y en áreas más específicas como en la elaboración de pigmentos, baterías, computación, fotografía, talabartería, iluminación, antibacterianos, antisépticos tópicos, diuréticos, etcétera. Siendo difícil encontrar áreas donde no se utilice el mercurio o sus derivados.

Es realmente impresionante la cantidad de procesos y compuestos en los que se utiliza el mercurio. En casi todos los tipos de industrias y productos, el mercurio interviene de una u otra manera.⁴⁻⁶

La acción principal del mercurio en la industria es al ser utilizado como catalizador en la reacción de otras sustancias, acelerando algunos procesos en la producción de plásticos, sosa cáustica o del hipoclorito de sodio; pero su desecho normalmente se lleva a cabo en forma muy irregular, y esto hace que se liberen al medio ambiente toneladas de mercurio cada año, contaminando gravemente los ríos, mar, aire y tierra.

INVESTIGACIONES SOBRE TOXICIDAD

En las civilizaciones antiguas, el mercurio llamó fuertemente la atención, lo que generó su explotación a gran escala y el tratar de utilizarlo en formas diversas.

Los primeros en darse cuenta de sus niveles de toxicidad fueron principalmente los alquimistas y las personas relacionadas con su minería, y que estaban expuestos al manejo más sistemático por periodos de tiempo más largos a mayores cantidades del metal, y que presentaban síntomas y muertes prematuras por su intoxicación.^{3,6}

En relación con su toxicidad, también los derivados del mercurio han estado presentes en usos y daños múltiples. Como se mencionó anteriormente, en muchos países del mundo se utilizó en diversas formas. Algunas culturas antiguas, entre ellas de México, utilizaban el sulfuro de mercurio como colorante o pigmento. Este derivado, también nombrado cinabrio (HgS), era muy conocido como pigmento rojo, pero utilizado en forma muy limitada y probablemente, debido al conocimiento o sospecha de su toxicidad.

La capacidad del mercurio para unirse o amalgamarse con otros metales hizo crecer su popularidad a tal grado de hacer crecer también su codicia. En la minería del oro, se extendió su uso prácticamente en cualquier lugar de la tierra donde existiera la posibilidad de encontrarse este metal, ya que el oro se mezcla fácilmente con el mercurio, ayudando a separarlo de otros metales y haciendo posible recuperarlo en un estado de mayor pureza.

Una de las formas más frecuentes de ingestión de mercurio por los seres humanos es a través del contacto con compuestos orgánicos de mercurio que son muy comunes de encontrar y muy tóxicos. Normalmente, se encuentran en microorganismos y se enlazan y concentran en la cadena alimenticia que es, finalmente, consumida por los humanos, principalmente en el consumo de pescados y mariscos.^{3,4}

Otra forma de contacto frecuente con mercurio orgánico de los seres humanos es a través de las descargas de las industrias, ya sea hacia el aire, a tierra o directas al agua.

Los vapores de mercurio son los que mayor número de problemas producen de intoxicación por exposiciones accidentales u ocupacionales, y arriba de 80% de estos vapores que son aspirados se absorben y almacenan en

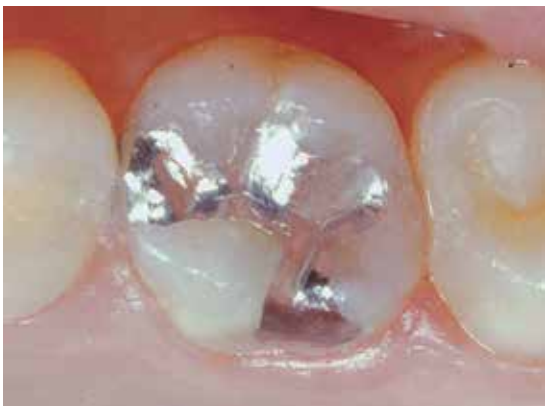

Figura 3: Restauración de amalgama con 18 años en boca.

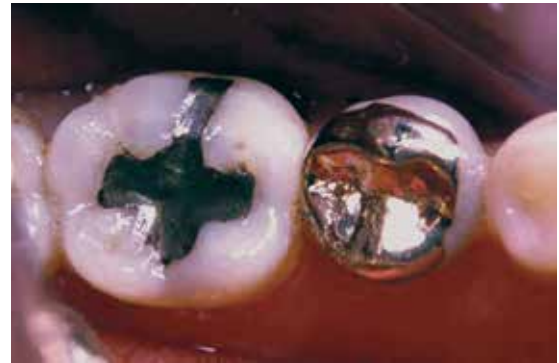

Figura 4: Cuadrante de restauraciones de amalgama de diferentes marcas y diversos tiempos en boca.

los pulmones, comenzando ahí una exposición tóxica acumulativa, provocando neumonías, problemas neurológicos y fallas renales consecuentes. Una vez en los pulmones, se transporta a la sangre y llega fácilmente a los demás órganos importantes del cuerpo causando alteraciones de salud muy serias.^{4,6}

Se ha demostrado ampliamente que el mercurio puede traspasar fácilmente la barrera sangre-cerebro, que propicia que se presenten con cierta rapidez las disfunciones neurológicas.

La forma más tóxica y violenta de envenenamiento por la ingestión de mercurio es en mercurio inorgánico, ya sea por ingestión accidental o también intencional.

El cloruro de mercurio es de una naturaleza muy cáustica, y por lo general la persona que se envenena con compuestos inorgánicos de mercurio presenta en forma muy rápida episodios de náusea, vómito, diarrea y un colapso cardiovascular repentino dentro de las primeras horas por pérdida de fluidos y daños generales por problemas renales.^{3,5}

MANEJO DEL MERCURIO EN EL CONSULTORIO DENTAL

Si alguien en la población ha tenido un historial de gran exposición al contacto con el mercurio, es el personal del consultorio dental y muy especialmente el dentista y su(s) asistente(s). Ellos tienen exposiciones diarias a mercurio en sus muy diversas formas.

Recientemente en los consultorios dentales se han tomado ciertas precauciones y medidas en relación con el manejo, control e higiene del uso del mercurio.

El personal que trabaja en los consultorios dentales puede estar seriamente expuesto a algún tipo de intoxicación.

ción por mercurio, aun sin ser muy obvio y notorio como puede ser a través de algún tipo de vapores (Figura 4).³⁻⁵

Esto hace que sea muy importante tomar con mucha seriedad su manejo y exceder las precauciones necesarias. Y preferentemente, tratar de seguir las recomendaciones para el manejo del mercurio y su higiene prescritas por la ADA (Asociación Dental Americana) (Figura 5).

Es de primordial importancia el entrenamiento de todo el personal que trabaja en el consultorio dental sobre el conocimiento del mercurio y sus daños potenciales y entender que, desde comienzos del presente siglo, el mercurio ya es considerado como un agente tóxico persistente y bioacumulable.⁴⁻⁶

Se tiene que favorecer siempre que el personal trabaje en áreas de buena ventilación y con adecuada circulación de aire, tratar de utilizar en lo más posible las amalgamas en cápsulas, disminuir al máximo los dispensadores de polvo o tableta y mercurio, utilizar en la mayor parte de las veces succión de alta velocidad al recortar y/o terminar las restauraciones de amalgamas y principalmente al removerlas. Es muy importante que el dentista y personal auxiliar tengan buena protección para evitar inhalar directamente los vapores al remover amalgamas o al pulirlas; y limpiar las trampas o colectores de sólidos después de colocar o retirar amalgamas y guardar los residuos en bolsas de autosellado y almacenarlas en un frasco hermético con agua previo a su envío a reciclaje.^{5,6}

Diseñar los operatorios para evitar derrames de mercurio durante su manejo y, si es el caso, pueda llevarse a cabo una limpieza metódica completa del metal derramado, tener equipo especial para medición de vapores en cada cubículo y contar con esponjas absorbentes de mercurio en las áreas de trabajo, utilizar amalgamadores

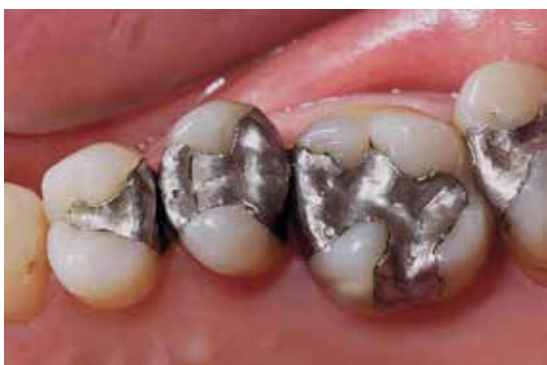

Figura 5: Cuadrante de restauraciones de amalgama con más de 35 años en boca en un paciente tratado bajo un alto índice de riesgo de caries.

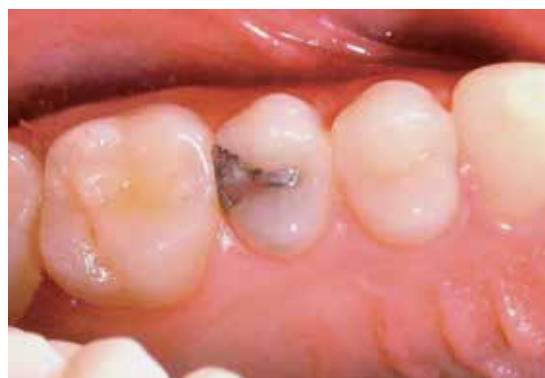

Figura 6: Restauración de amalgama con más de 18 años en boca en un paciente con un bajo índice de riesgo de caries.

bien calibrados y con cubierta que impidan el esparcimiento de fugas de mercurio de las cápsulas y se deben conocer y entender todos los métodos para verificar derrames y monitoreo de vapores.^{7,8}

En algunos países se exigen medidas de higiene y control muy severas para permitir y facilitar la colocación y el retiro de amalgamas en los consultorios dentales, como puede ser, el recuperar más de 90% de la masa de la amalgama removida. Se recomienda ampliamente no desgastarlas, sino tratar de recuperarla en su totalidad y utilizar separadores de fuerzas centrífugas para remover y recolectar las partículas de amalgama mayores a 10 o 15 micras.^{3,5}

Aun actualmente, se tiene estimado que sólo en los Estados Unidos, cada año se descargan entre 40 y 50 toneladas de mercurio de los consultorios dentales. Y en la mayoría de los países que llevan un adecuado control, se está trabajando en la idea de que se elimine o se colecte todo el mercurio posible antes de entrar a los sistemas comunales de desagüe.

Se deben tomar precauciones, principalmente al entender que cada procedimiento dental es diferente. Si muchas amalgamas son retiradas de la boca de un paciente simultáneamente, la concentración de los vapores de mercurio aumenta considerablemente a un punto aún mayor de cuando las amalgamas fueron colocadas en boca (Figura 6).⁴⁻⁶

ANTECEDENTES EN ODONTOLOGÍA

También, es muy importante tener más información y cultura sobre las amalgamas dentales y el mercurio. Muchos pacientes llegan al consultorio dental con información errónea o poco fidedigna y la mayoría de los dentistas

no tienen la evidencia científica necesaria para orientar a estos pacientes y quitarles de la cabeza ideas alarmistas. Los dentistas tienen que educarse más y reeducar a sus pacientes con respecto a las amalgamas y el mercurio.

Un buen número de grupos de detractores de la amalgama dental han tratado de relacionar una gran cantidad de reacciones, malestares físicos y enfermedades sistémicas, como causa y producto de la presencia de mercurio en el material restaurador de la amalgama dental.

Desde hace muchos años, persiste la teoría o la idea de que las amalgamas en boca desprenden constantemente mercurio residual que se va acumulando y consecuentemente, envenenando el organismo de los pacientes con estas restauraciones. No ha sido factible poder ser demostrado porque hasta nuestros días no existe la tecnología que permita medir con certeza las cantidades exactas de desprendimiento de mercurio por ser éstas demasiado pequeñas.^{3,7,8}

El mercurio, en su forma metálica, no llega a ser absorbido por el organismo y tampoco se puede disolver en la saliva. Durante los momentos en que se está trabajando la amalgama en la boca y previo a su estadio de cristalización o endurecimiento, si se llega a extruir algo de mercurio residual, no podría absorberse una cantidad mayor a 0.01% por la disolución en saliva, lo cual es una cantidad realmente insignificante.^{3,5}

Muchas de las mediciones que se han hecho, han demostrado ser cálculos sobreestimados y mucho mayores a los que se pueden desprender y/o encontrar en boca. Aún las cifras estimadas por parte de la Organización Mundial de la Salud han sido muy altas y han complicado el entendimiento del desprendimiento de mercurio de las amalgamas dentales y su absorción por el organismo.

La realidad es que la mayoría de las cifras son irreales, poco verificables y que han creado ideas de alarma en la población. La correlación de estudios ha permitido generar la idea de que para poder tener límites aceptados de mercurio/creatinina en la orina, se requeriría tener una cantidad de entre 400 y 500 restauraciones de amalgama presentes en boca.^{4-6,8}

Por otro lado, realmente, y no sólo con base en la proporción de su utilización como material restaurador, los reportes de alergias que se han presentado con las restauraciones de amalgama dental han sido mínimos; y por lo tanto, se le ha podido considerar a la amalgama dental como el material restaurador que menos problemas de salud causa.^{9,10}

Mackert menciona a este respecto que, en relación al panorama tan confuso que presentan los grupos opo- sitores a la amalgama dental, se puede concluir en forma

textual, que: «virtualmente, todos los estudios que se han realizado, han manejado todo bajo el estimado de los niveles de exposición, en lugar de una determinación de si en realidad los efectos adversos a la salud son atribuibles a las restauraciones de amalgama dental».^{3,9-11}

CONCLUSIONES

Aun cuando es bien sabido que la innovación marca la diferencia entre un líder y un seguidor, vale la pena detenerse a pensar si el camino marcado en la práctica dental diaria debe ser seguir practicando una odontología con ciclos repetitivos o se debe buscar ya una odontología más preservadora.

Principalmente, basándose en la evidencia que marca la valoración de la expectativa de vida actual del ser humano con la longevidad real de las restauraciones de los materiales dentales actuales.

La base ideológica de la odontología clínica diaria actual, debería estar cimentada en los parámetros o estándares de calidad y longevidad de las restauraciones. No solamente en el equilibrio de la búsqueda de estética y salud, sino como pauta para validar la odontología preservadora y evitar esos ciclos repetitivos que tanto daño le han hecho a la odontología restauradora.

Si la amalgama dental ha demostrado a través de estos 200 años tener buenos, si no es que excelentes, resultados clínicos, poder utilizarla como parámetro en manejo y en calidad o longevidad. Y forzar a los dentistas a obtener resultados iguales o similares con los nuevos materiales restauradores directos.^{8,10,11}

El tiempo de vida promedio de las restauraciones de amalgama dental se ha llegado a considerar en un promedio tan bajo como 11 años y hasta 22.5 años, todo con base en las preferencias y habilidades en su manejo.^{5,9,10}

El dentista es el principal responsable de unir esfuerzos y evidencia para generar alternativas que funcionen adecuadamente en la lucha contra la agnotología (dental), que no es otra cosa que: la creación de «verdades alter- nas» abusando de la ignorancia o desconocimiento dental de los pacientes, generando o utilizando datos erróneos y que pueden crear confusión o ideas falsas.

BIBLIOGRAFÍA

1. Berry TG, Nicholson J, Troendle K. Almost two centuries with amalgam: where are we today? *J Am Dent Assoc.* 1994; 125 (4): 392-399.
2. Black GV. The physical properties of the silver-tin amalgam. *Dental Cosmos.* 1896; 38: 965-973.

3. Carrillo-Sánchez C. Amalgama dental, el mercurio y la salud. Boletín Informativo Ademac. 1998 (s/n).
4. Asgar K. Is mercury toxic? Dept. of occupational safety and environmental health. The University of Michigan; 1993. pp. 1-16.
5. Osborne JW. Mercury, it's impact on environment and it's biocompatibility. In: Management alternatives for the carious lesions. Oper Dent Suppl. 2001; 6: 87-103.
6. Mercury free and healthy. In: www. Amalgam.org. The dental amalgam issue. 2002. pp. 1-42.
7. Greener EH. Amalgam--yesterday, today, and tomorrow. Oper Dent. 1979; 4 (1): 24-35.
8. Carlson T, Phillips RW. Amalgam as a restorative material. Clinical Dentistry. 1993; 4 Chapter 23: 6-9.
9. Sfikas PM. Can a dentist ethically remove serviceable amalgam restorations? J Am Dent Assoc. 1996; 127 (5): 685-687.
10. Berry TG, Summitt JB, Chung AK, Osborne JW. Amalgam at the new millennium. J Am Dent Assoc. 1998; 129 (11): 1547-1556.
11. Leinfelder KF. After amalgam, what? Other materials fall short. J Am Dent Assoc. 1994; 125 (5): 586-589.

Correspondencia:

Dr. Carlos Carrillo Sánchez, MSD

Av. Hidalgo Pte. Núm. 704-A,
Col. Centro, 50080, Toluca,
Edo. de México, México.

E-mail: caliscarrillo@gmail.com

www.medigraphic.org.mx

Odontología deportiva y prevención de trauma dentoalveolar.

Sports dentistry and prevention of dentoalveolar traumas.

Abner Escobedo Escobedo*

RESUMEN

La odontología deportiva es la rama de la medicina deportiva que se ocupa de la prevención y el tratamiento de las lesiones bucodentales y las enfermedades orales asociadas al deporte y el ejercicio. Por lo que se hace necesario la intervención de profesionales de la salud bucodental para hacer evaluaciones del deportista y el deporte que practica para ver los riesgos que puede tener de desarrollar y sufrir lesiones bucodentales como traumas dentoalveolares y lesiones no cariosas. Y de este modo realizar las recomendaciones a cada paciente que practica deporte, de los elementos que deben usar como equipamiento bucodental para evitar o reducir el daño dentoalveolar.

Palabras clave: Odontología deportiva, trauma dentoalveolar, guarda bucal deportivo, fenotipo gingival, biofisiología estomatognática, biofuncionalidad, guarda bucal deportivo.

ABSTRACT

Sports dentistry is the branch of sports medicine that deals with the prevention and treatment of oral injuries and oral diseases associated with sports and exercise. Therefore it is necessary the intervention of oral health professionals to make evaluations of the athlete and the sport he practices to see the risks that may have to develop and suffer oral injuries such as dentoalveolar trauma and non-cariou lesions. And in this way make the recommendations to each patient who practices sports, of the elements that should be used as oral equipment to avoid or reduce dentoalveolar damage.

Keywords: Sports dentistry, dentoalveolar trauma, guard sports buccal, gingival phenotype, stomatognathic biophysiology, biofunctionality, sports mouth guard.

INTRODUCCIÓN

Los traumas dentoalveolares deben de tener atención especial, ya que los golpes en el deporte pueden transmitir una gran cantidad de energía. Los duelos aéreos con proyección corporal y el consecuente contacto cabeza y/o codo, pelota cambian completamente el impacto recibido en la estructura ósea facial y dentoalveolar.^{1,2}

Además, los suplementos alimenticios o las bebidas deportivas² y productos afines ingeridos en forma de líquidos pueden causar complicaciones en el entorno bucal, incluidos los tejidos dentales duros y los materiales dentales, dado el alto contenido de azúcares libres e ingredientes ácidos. Cabe destacar que las variedades sin azúcar de las bebidas deportivas y energéticas suelen ser altamente ácidas y, por consiguiente, pueden causar

erosión dental.^{3,4} Deberían abordarse todos los aspectos de la salud general y bucodental del deportista, pues pueden afectar a su rendimiento.^{5,6}

Algunas afecciones dentales, como las lesiones cervicales no cariosas o caries, pueden tener su origen en un entrenamiento excesivo, una dieta poco favorable, una carga parafuncional o la falta de educación en higiene oral. Los nadadores están especialmente expuestos al riesgo de erosión dental debido a la potencial acidez del entorno acuático.⁷⁻⁹

Aunque ha aumentado la prescripción de protectores bucales personalizados¹⁰ y se ha demostrado su eficacia para prevenir lesiones, es necesario especificar más detalladamente las características del deporte, el grupo de edad, el material seleccionado, el diseño del protector, así como el tiempo de uso. Más que a los protectores de tamaños fijos de venta libre, se debería dar preferencia a protectores bucales fabricados bajo la supervisión de un odontólogo.

Se evaluaron las principales lesiones dentoalveolares ocurridas en la práctica deportiva de acuerdo con la clasificación de la *International Association of*

* Cirujano Dentista por la Universidad Autónoma de San Luis Potosí (UASLP), Miembro de ADM y recertificado por la ADM.

Recibido: 10 Diciembre 2018. Aceptado para publicación: 21 Agosto 2019.

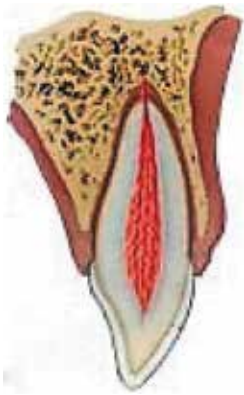


Figura 1: Infracción fractura de esmalte sin desprendimiento.

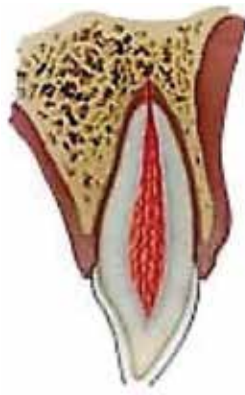


Figura 2: Fractura de esmalte con desprendimiento.

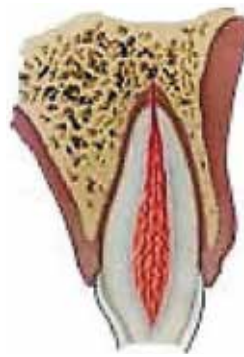

Figura 3: Fractura de esmalte y dentina.

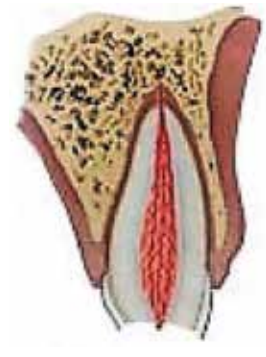


Figura 4: Fractura de esmalte y dentina con la pulpa expuesta.

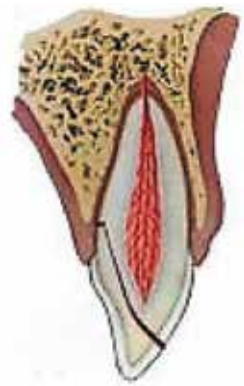


Figura 5: Fractura de corona y raíz sin involucrar la pulpa.

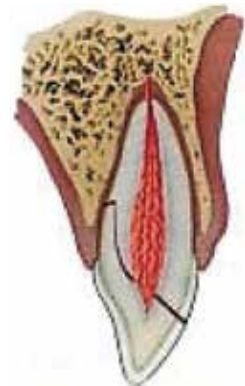


Figura 6: Fractura de corona y raíz involucrando la pulpa.

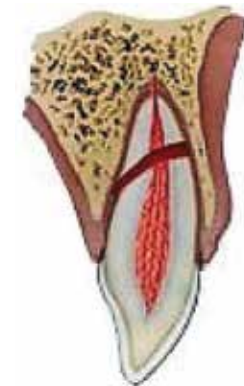


Figura 7: Fractura de raíz involucrando la pulpa.

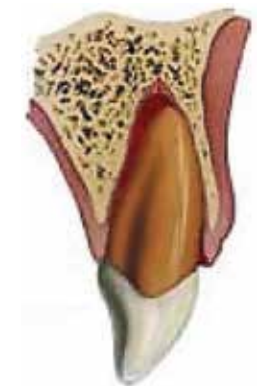

Figura 8: Luxación extrusiva.

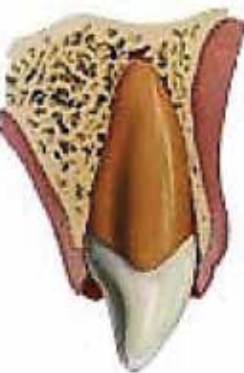

Figura 9: Luxación intrusiva.

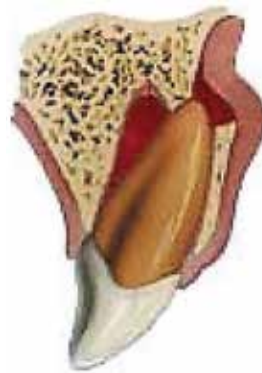


Figura 10: Fractura dentoalveolar simple.

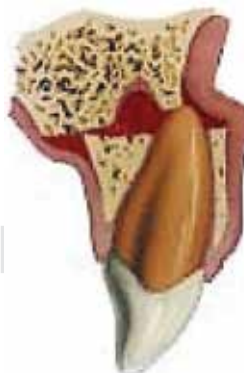


Figura 11: Fractura dentoalveolar doble.

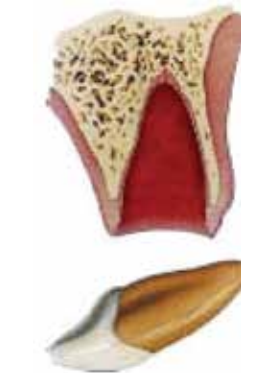

Figura 12: Avulsión.

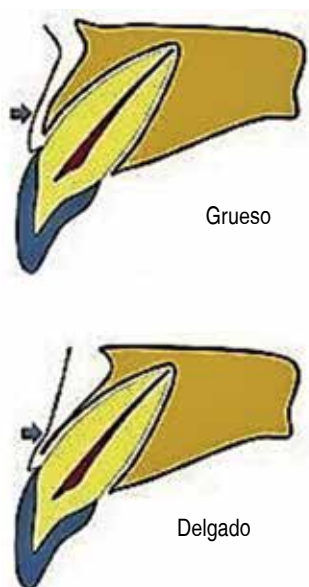


Figura 13:

Fenotipo gingival.

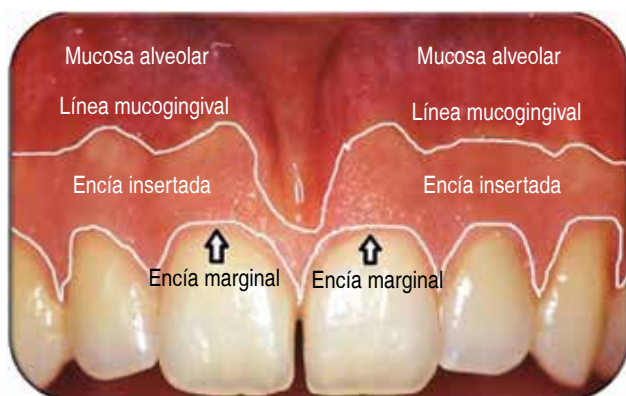

Figura 14: Biofisiología del fenotipo gingival.

Dental Traumatology para poder diseñar un protector bucal personalizado siguiendo los lineamientos de la *Academy Sports of Dentistry*¹¹ para hacerlo biofuncional de acuerdo con la biofisiología del aparato estomatognático.

La *International Association of Dental Traumatology* establece una clasificación del trauma dentoalveolar y que aquí sólo las presentamos como evidencia del trauma que puede ocurrir por un golpe durante la práctica deportiva sin el uso de un guarda bucal deportivo y que a continuación presentamos; son abfracción, fracturas de esmalte, y que involucran dentina y pulpa, fracturas coronorradiculares, fracturas radiculares, luxaciones in-

trusivas y extrusivas, fracturas dentoalveolares simples y combinadas y avulsión (Figuras 1 a 12).¹²

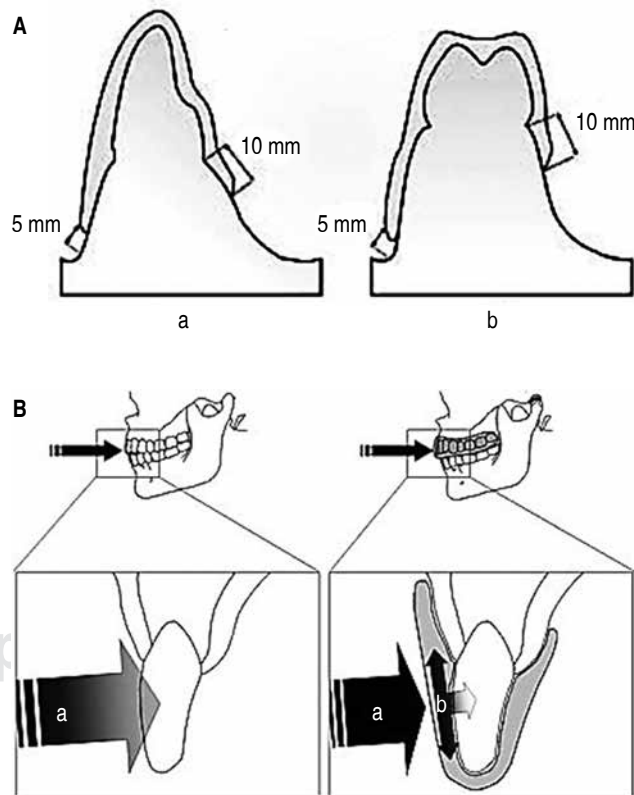
Es por esto que el uso de un guarda bucal deportivo es indispensable para reducir o evitar este tipo de traumatismos dentoalveolares, pero el diseño del guarda bucal deportivo debe ser de acuerdo con la biofisiología del aparato estomatognático para poder lograr un diseño biofuncional se deben de considerar aspectos del fenotipo gingival que puede ser delgado y grueso (Figura 13).^{2,3}

Este diseño está determinado por el fenotipo gingival que determina el grosor de la encía insertada y tabla ósea vestibular. Como lo vemos en la Figura 14.

Acorde a la biofisiología con el fenotipo gingival se diseña un guarda deportivo biofuncional para poder dar una protección a dientes y alvéolos y tejidos circundantes. Así como está en la Figura 15.

AGRADECIMIENTOS

Dr. Ricardo Martínez Rider, Director de la Facultad de Estomatología de la UASLP. Dr. Agustín De la Isla, Di-



Figuras 15: Diseño biofuncional del guarda deportivo bucal.

rector de la Escuela de Odontología de la Universidad Cuauhtémoc plantel Querétaro.

BIBLIOGRAFÍA

1. Academy of Sports Dentistry. Position Statements. Definition of Sports Dentistry. Disponible en: http://www.academyforsportsdentistry.org/index.php?option=com_content&view=article&id=51:position-statements&catid=20:site-content&Itemid=111.
2. Coto NP, Brito e Dias R, Costa RA, Antoniazzi TF, de Carvalho EP. Mechanical behavior of ethylene vinyl acetate copolymer (EVA) used for fabrication of mouthguards and interocclusal splints. *Braz Dent J.* 2007; 18 (4): 324-328.
3. Duchan E, Patel ND, Feucht C. Energy drinks: a review of use and safety for athletes. *Phys Sportsmed.* 2010; 38 (2): 171-179.
4. Noble WH, Donovan TE, Geissberger M. Sports drinks and dental erosion. *J Calif Dent Assoc.* 2011; 39 (4): 233-238.
5. Coto NP, Driemeier L, Roveri GO, Meira JBC, Dias RB, Noritomi PY. Numerical study of the face bone behaviour when impacted by rigid ball. *J Biomech.* 2012; 45: 1121-1121.
6. Coto NP, Meira JBC, Dias RB, Driemeier L, Roveri GO, Noritomi PY. Assessment of nose protector for sport activities: finite element analysis. *Dent Traumatol.* 2012; 28 (2): 108-1013.
7. Otomo-Corgel J, Pucher JJ, Rethman MP, Reynolds MA. State of the science: chronic periodontitis and systemic health. *J Evid Based Dent Pract.* 2012; 12 (3 Suppl): 20-28.
8. Vinícius-Soares P, Barros-Tolentino A, Coelho-Machado A, Brito-Dias R, Pena-Coto N. Sports dentistry: a perspective for the future. *Rev Bras Educ Fís Esporte.* 2014; 28 (2): 351-358.
9. Souza LA, Elmadjian TR, Brito e Dias R, Coto NP. Prevalence of malocclusions in the 13-20-year-old categories of football athletes. *Braz Oral Res.* 2011; 25 (1): 19-22.
10. Torkzaban P, Hjjabadi T, Basiri Z, Poorolajal J. Effect of rheumatoid arthritis on periodontitis: a historical cohort study. *J Periodontal Implant Sci.* 2012; 42 (3): 67-72.
11. Dias RB, Coto NP. Sports Dentistry: A multi professional approach. Libro [en portugués] Medbook Editors; 2014.
12. Yee DA, Atayee RS, Best BM, Ma JD. Observations on the urine metabolic profile of codeine in pain patients. *J Anal Toxicol.* 2014; 38 (2): 86-89.

Correspondencia:

Dr. Abner Escobedo Escobedo
E-mail: abnerescobedo@aol.com

Odontología y nutrigenómica.

Odontology and nutriogenomic.

José Eduardo Orellana Centeno,* José Cutberto Hernández Ramírez‡

RESUMEN

La salud bucal está relacionada con varios factores que son considerados dañinos o protectores para poder estar en un equilibrio de la salud, desde el punto de vista preventivo debemos de enfocarnos cada vez más a aquellos factores protectores, como lo es la nutrición, ya que el alimentarnos adecuadamente nos ayuda a estar sanos, no solamente de la cavidad bucal sino de todo nuestro cuerpo. Una de las ciencias que ha tenido un creciente avance para el entendimiento de este fenómeno es la nutrigenómica, ya que nos ayuda a entender como los alimentos y sus contenidos desde el punto de vista genético colaboran a tener una mejor salud.

Palabras clave: Odontología, nutrigenómica, salud.

ABSTRACT

Oral health is related to several factors that are considered harmful or protective to be in a balance of health, from the preventive point of view we must focus increasingly on those protective factors, such as nutrition, since to feed ourselves properly helps us to be healthy, not only of the oral cavity but of our whole body. One of the sciences that has had a growing advance for the understanding of this phenomenon is the nutriogenomic, since it helps us to understand how foods and their contents from the genetic point of view collaborate to have a better health.

Keywords: *Odontology, nutriogenomics, health.*

INTRODUCCIÓN

La nutrigenómica es una subdisciplina de la nutrición que estudia los mecanismos, por los cuales los nutrimentos y otros compuestos bioactivos contenidos en los alimentos modulan la expresión de genes específicos. Investiga la participación de tales sustancias en la síntesis de ácido ribonucleico mensajero a partir de ácido desoxirribonucleico (transcripción) y en la decodificación de la información para codificar proteínas en los ribosomas (traducción), ambos procesos fundamentales para la síntesis de proteínas y el funcionamiento de las diversas rutas metabólicas.¹⁻³ De allí se ha propuesto que la nutrigenómica proporcionará herramientas para el control de enfermedades crónicas específicas de gran prevalencia.³

Cabe distinguir la nutrigenómica de la nutrigenética. Esta última analiza la respuesta de diferentes genotipos a

la ingesta de los nutrientes y la forma en que esta relación determina la susceptibilidad de un sujeto a padecer una enfermedad particular, además implica el estudio de los polimorfismos individuales y la literatura advierte sobre su analogía con la farmacogenómica que busca fármacos propios para cada paciente y su padecimiento.⁴

La recién creada NuGO (*European Nutrigenomics Organization*) se ha dado a la tarea de llevar a la práctica los datos de la nutrición molecular, con el objetivo de hacer predicciones precisas de los efectos, sean benéficos o no, de los componentes dietarios sobre todo para la prevención de enfermedades crónicas como las cardiovasculares o la diabetes, entre otras. Además, la *European Food Safety Authority* (EFSA) o la *Food and Drugs Administration* (FDA) de los Estados Unidos, han establecido un marco legislativo para las declaraciones de salud y nutrición en los alimentos.⁵

AMBIOMA, TRANSICIÓN NUTRICIONAL Y SALUD BUCAL

El ambioma es el conjunto de variables externas al individuo y que al interactuar con el genoma conforman la construcción y el desarrollo del ser humano, así como pueden determinar la aparición de enfermedades.⁶ En

* M.SP. Licenciatura de Odontología.

‡ PhD, Licenciatura de Nutrición.

Instituto de Investigación Sobre Salud Pública, Universidad de la Sierra Sur, Miahuatlán de Porfirio Díaz, Oaxaca, México.

Recibido: 19 Marzo 2019. Aceptado para publicación: 04 Noviembre 2019.

términos epidemiológicos, al ambioma corresponden los factores de riesgo exógenos físicos, químicos, biológicos y nutrimentales, así como los determinantes sociales de la salud-enfermedad, además de la cultura. Es importante considerar, entonces, que «genoma no es destino», sino más bien que el resultado de la interacción ambioma-genes es lo que determinará la ocurrencia de eventos mórbidos.

En las últimas cuatro décadas se ha registrado una creciente transición nutricional en los países de ingresos altos y medios, caracterizada por cuatro rasgos: 1) abandono de las dietas tradicionales y la adopción de una dieta alta en azúcares, grasas saturadas, productos procesados industrialmente y baja en fibra, 2) sedentarismo vinculado a la urbanización, y cambios tecnológicos que inciden tanto en el uso del tiempo de ocio como en las actividades económico-productivas, y 3) cambios en el tamaño y composición del cuerpo, verificables en la mayor prevalencia de sobrepeso y obesidad y, como resultado, 4) predominancia de diversas enfermedades crónicas no transmisibles relacionadas con la alimentación.⁷

La transición nutricional referida corresponde a un ambiente alimentario (qué comida está disponible, dónde y a qué precio) obesogénico,⁸ donde la elección de alimentos con alta densidad energética es potencialmente reforzada por la publicidad.⁹ A esto se añade el efecto desinformador que ejerce la periódica aparición de nuevos regímenes dietéticos: muchos de ellos de dudosa recomendación.¹⁰

La disponibilidad de alimentos con alta densidad energética es un factor de riesgo nutricional contribuyente a la epidemia global de obesidad y comorbilidades e incluye las bebidas endulzadas con azúcar (SSBs), mismas que perjudican la cavidad bucal porque son un sustrato adecuado para el crecimiento de microorganismos como el *S. mutans*.¹¹ De hecho, actualmente la Organización Mundial de la Salud establece los beneficios que la reducción del consumo de azúcar a menos del 10% de la ingesta energética total diaria conlleva simultáneamente tanto para el tratamiento de la obesidad como para la salud oral.¹²

Así, cabe resaltar que varias de las enfermedades sistémicas que caracterizan la transición nutricional actual tales como la diabetes mellitus tipo II o las enfermedades cardiovasculares, se asocian consistentemente con patologías de la cavidad bucal entre ellas las periodontales.¹³

ENFERMEDADES CARDIOVASCULARES, PATOLOGÍAS PERIODONTALES E INFLAMACIÓN SISTÉMICA

Las enfermedades cardiovasculares están presentes en todo el mundo, alrededor de 7.5 millones de personas que

mueren cada año (31% de todas las muertes) y esto continúa creciendo substancialmente y está relacionado con el incremento de la población y la longevidad de la misma.

Son muchos los factores de riesgo cardiovascular que actúan sinérgicamente, algunos de estos factores son prevenibles como el uso de tabaco, inactividad física y mala dieta. Estos comportamientos modificables son responsables de aproximadamente el 80% de las enfermedades cardiovasculares.

La aterosclerosis, definida como el estrechamiento de la luz arterial como consecuencia del desarrollo de la placa aterosclerótica, es el principal factor fisiopatológico relacionado con la enfermedad cardiovascular, que relacionado a una serie de procesos y que el estudio de dichos procesos, el estudio de estos procesos ha llevado a la consideración de nuevos riesgos emergente.¹⁴

La relación existente entre aterosclerosis y enfermedad periodontal, está dada también por una disfunción endotelial que parece ser un hecho temprano del desarrollo de esta enfermedad y también predice la inestabilidad de la placa dentobacteriana.¹⁵

Factores para enfermedades cardiovasculares y nuevos biomarcadores de esta enfermedad en procesos como la oxidación y la inflamación que juegan un papel clave. Esta inflamación no sólo afecta directamente a un órgano específico de nuestro organismo, sino que afecta a todo nuestro cuerpo en su conjunto, por ello la relación de enfermedades como la cardiovascular presente signos y síntomas en los que involucra la encía bucal, la inflamación de la encía conocida como gingivitis.

La gingivitis no solamente es ocasionada por la mala higiene y microorganismos, es multifactorial, ya que una mala dieta también es un factor que favorece la inflamación de la encía y suele considerarse como un signo de que algo está sucediendo en nuestro cuerpo.

El principal efecto sistémico de un proceso inflamatorio es la denominada fase de respuesta aguda.¹⁶ Ésta comporta la estimulación de células hepáticas, por parte de citoquinas proinflamatorias producidas en los tejidos inflamados, y la síntesis de proteínas como la proteína C-reactiva. La interfaz de interacción entre la nutrición y las respuestas inflamatorias en el curso de la infección. Asimismo, el estado inflamatorio sistémico conlleva la producción de diferentes mediadores inflamatorios (IL-1, TNF- α), la proliferación de células inmunitarias y diversas modificaciones metabólicas, que alteran el aprovechamiento de varios macronutrientes y aumentan el consumo celular de importantes vitaminas y minerales.

Además, la enfermedad periodontal está asociada con un aumento de producción de radicales de oxígeno

reactivo que, si no son suficientemente metabolizados, son causa de pérdida de función y mutaciones, con daños celulares y de los tejidos.¹⁷

ENFERMEDAD PERIODONTAL Y NUTRIGENÓMICA

Los resultados en estudios clínicos de prevención primaria y secundaria apoyan en la relevancia de modificar los hábitos dietéticos en los que el consumo de frutas y verduras es muy bajo. El riesgo de enfermedad cardiovascular se ha evidenciado por el alto consumo de grasas saturadas y grasas trans, principalmente de origen animal, lleva consigo el aumento de riesgo de enfermedades coronarias.

Se puede modificar el avances de la enfermedad periodontal con suplementos de zinc que pueden cambiar la expresión del gen transportador ZnT8, estos genes demostraron susceptibilidad cruzada entre la enfermedad periodontal y la diabetes con modulación que se requiere en la dieta. La nutrición hace su efecto sobre la periodontitis así como lo hace con otras enfermedades relacionadas con la inflamación aunque no se conoce el mecanismo preciso.¹⁸

Una de las recomendaciones de los nutriólogos es el reemplazo de dichas grasas con monoinsaturados y poliinsaturados reducen el riesgo de enfermedades cardiovasculares.¹⁸ El gen de la enzima convertidora angiotensina I codifica una enzima que involucra la catálisis de la conversión del gen y un péptido fisiológicamente activo que es crucial en la etiología de hipertensión, el receptor nuclear de la subfamilia 1, grupo H, miembro del gen 2 (NR1H2) codifica el receptor X del hígado X (LXRB) que es capaz de regular la expresión del ARNm.¹⁹

Según estos hechos, se postuló que una intervención de la dieta de mediterráneo reduce el riesgo de eventos cardiovasculares (infarto agudo de miocardio, accidente cerebrovascular y mortalidad por enfermedades cardiovasculares)²⁰ y con ello reduce la posibilidad de una recurrencia o secuela de las enfermedades cardiovasculares como parte de la prevención secundaria, como ya se ha demostrado.²¹

Una dieta suplementada con aceite de oliva extra virgen y nueces, en estos últimos el ácido alfa linoleico que es un constituyente clave de las nueces, reducen la incidencia de las principales enfermedades cardiovasculares, demostrando una reducción del 30 al 47% en las tasas de eventos con una modificación de este tipo en la dieta.¹⁹ Los receptores de citocinas (IL8RA) presentes en estos alimentos, permiten la oxidación de las lipoproteínas de baja densidad (OLR1), así como también en los recep-

tores gamma activado por el proliferador de peroxisoma y la expresión del gen de la mieloperoxidasa (MPO) dicha modulación codifica el receptor adrenérgico beta 2, que regula el control de la liberación de renina.²²

Los compuestos fenólicos en aceite de oliva han demostrado propiedades antioxidantes y antiinflamatorias, así como también una mejora en la función endotelial y en el perfil lipídico de las personas.²³

La salud oral y la dieta interaccionan de muchas maneras, por ejemplo su influencia en el desarrollo craneofacial y de la mucosa oral son decisivos en la aparición de enfermedades dentales y periodontales y se relacionan en enfermedades como es la carcinogénesis de mucosa oral.²⁴ Así como también las enfermedades orales tienen un fuerte impacto sobre la capacidad de los individuos de alimentarse y con ello se instaura un círculo vicioso de un impacto importante en la salud general de las personas.²⁵

Las enfermedades periodontales son la causa más común de inflamación crónica observada en adultos y se sabe que progresan más rápidamente en las poblaciones desnutridas;²⁶ el papel de la nutrición en el mantenimiento de un adecuado estado inmunológico puede explicar esta observación.

Por ende, el estado nutricional condiciona la respuesta inflamatoria y los fenómenos reparativos de los tejidos, tiene influencia directa sobre la síntesis, la liberación y la acción de las citoquinas.²⁷ El volumen, las propiedades antibacterianas y físico-químicas de la saliva se modifican negativamente en el curso de una malnutrición.²⁸

La enfermedad periodontal está asociada al desarrollo de graves enfermedades sistémicas entre las que destaca enfermedades cardiovasculares, parto prematuro y los recién nacidos con bajo peso²⁹ y se ha puesto de manifiesto la relación estadísticamente significativa entre la enfermedad periodontal y un alto riesgo de padecer arterioesclerosis, infarto al miocardio y accidentes vasculares cerebrales.³⁰

CONCLUSIÓN

A pesar de las controversias sobre las cantidades relativas de nutrientes consideradas óptimas, la nutrición preventiva puede traducirse en consejos prácticos sobre el consumo alimentario. Por ejemplo, aumentar el consumo de cereales, frutas y verduras, preferir el uso de lípidos derivados de vegetales más que de animales y disminuir el consumo de alimentos fritos y procesados, en especial azúcares simples. La aplicabilidad de las dietas alternativas, de todos modos, pueden tener más éxito si se identifican con un «estilo de vida» específico, como

se observa en la «dieta mediterránea».³¹ En los países mediterráneos, de hecho, predomina el consumo de diversos vegetales, cereales, aceites vegetales (sobre todo el de oliva), pescados, pequeñas cantidades de lípidos y proteínas derivados de animales, y coinciden en gran medida con las dietas consideradas preventivas.

BIBLIOGRAFÍA

- Martínez E. Genómica nutricional. La nueva nutrición. *Nutr Clin Med*. 2007; 1 (2): 73-86.
- Velásquez-Rodríguez CM. Modulación de la expresión génica por vitaminas liposolubles. *Perspectivas en Nutrición Humana*. 2006; 15: 42-53.
- Martínez-López E, García-García MR, Campos-Pérez WY, González-Becerra K. Genómica nutricional: conceptos y expectativas. *Rev Endocrinol Nutr*. 2013; 21 (1): 22-34.
- Marti A, Moreno-Aliaga M.J, Zulet MA, Martínez JA. Avances en nutrición molecular: nutrigenómica y/o nutrigenética. *Nutr Hosp*. 2005; 20 (3): 157-164.
- Palou A. Algunos nuevos retos en nutrición básica y aplicada. *Rev Médica Universidad Navarra*. 2006; 50: 62-70.
- Schaefer GB, Thompson JN. *Genética médica; un enfoque integrado*. México: McGraw Hill; 2016.
- Popkin B. The nutrition transition: worldwide obesity dynamics and their determinants. *Int. J. Obes*. 2004; 28: S2-S9.
- Clark SE, Hawkes C, Murphy SME, Hansen-Kuhn KA, Wallinga D. Exporting obesity: US farm and trade policy and the transformation of the Mexican consumer food environment *Int J Occup Environ Health*. 2012; 18 (1): 53-65,
- Bacardí-Gascón M, Jiménez-Cruz A. Anuncios en la TV de alimentos en Latinoamérica y dirigidos a niños hispanos en los EEUU: una revisión. *Nutr Hosp*. 2015; 31 (5): 1928-1935.
- Casado-Dones MJ, Fraile-Villar MI, Juárez-Bonilla M, Moreno-González C, Martín-Rodríguez M. Dietas milagro bajas en hidratos de carbono o carbofólicas: perspectiva enfermera desde la evidencia. *Enferm Clin*. 2016; 26 (4): 243-249.
- Arvidsson L, Birkhed D, Hunsberger M et al. BMI, eating habits and sleep in relation to salivary counts of mutans streptococci in children-the IDEFICS Sweden study. *Public Health Nutrition*. 2016; 19 (6): 1088-1092.
- Joao B, Jo J, Amélie K. The Importance of the World Health Organization Sugar Guidelines for Dental Health and Obesity Prevention. *Caries Res*. 2018; 53 (2): 149-152.
- Nitin T, Chandhi G, Kaushik M, Wadhawan A. Nutrigenomics: a perionutrition relationship. *J Oral Res Rev*. 2017; 9: 32-36.
- Berliner JA, Navab M, Fogelman AM, Frank JS, Demer LL, Edwards PA. Atherosclerosis: basic mechanisms. Oxidation, inflammation, and genetics. *Circulation*. 1995; 91: 2488-2496.
- Suwaidei JA, Hamasaki S, Higano ST, Nishimura RA, Holmes DR, Lerman A. Long term follow up of patients with mild coronary artery disease and endothelial dysfunction. *Circulatory*. 2000; 101 (9): 948-954.
- Enwonwu CO, Ritchie CS. Nutrition and inflammatory markers. *JADA*. 2007; 138 (1): 70-73.
- Moynihan PJ, Lingström P. Oral consequences of compromised nutritional well-being. In: Touger-Decker R, Sirois D, Mobley C, editors. *Nutrition and oral medicine*. New Jersey: Humana Press; 2005.
- Estruch R, Ros E, Salas-Salvadó J et al. Primary prevention of cardiovascular disease with Mediterranean diet. *N Engl J Med*. 2013; 365: 1279-1290. Disponible en: <http://dx.doi.org/10.1056/NEJMoa1200303>
- Martín-Peláez S, Castañer O, Konstantinidou V, Subirana I, Muñoz-Aguayo D, Blanchart G et al. Effect of olive oil phenolic compounds on the expression of blood pressure-related genes in healthy individuals. *Eur J Nutr*. 2017; 56 (2): 663-670.
- Fitó M, Konstantinidou V. Nutritional genomics and the Mediterranean diet's effects on human cardiovascular health. *Nutrients*. 2016; 8 (4): 218.
- Lorgeril M, Salen P, Martin JL, Monjaud I, Delaye J, Marmelle N. Mediterranean diet, traditional risk factors, and the rate of cardiovascular complications after myocardial infarction: final report of the Lyon Diet Heart Study. *Circulation*. 1999; 99: 779-785.
- Hu C, Dandapat A, Mehta JL. Angiotensin II induces capillary formation from endothelial cells via the LOX-1 dependent redox-sensitive pathway. *Hypertension*. 2007; 50 (5): 952-957.
- Owen RW, Mier W, Giacosa A, Hull WE, Spiegelhalter B, Bartsch H. Phenolic compounds and squalene in olive oils: the concentration and antioxidant potential of total phenols, simple phenols, secoiridoids, lignans and squalene. *Food Chem Toxicol*. 2000; 38 (8): 647-659.
- Chimeno-Kustner E. Aspectos prácticos en la prevención del cáncer oral. *Av Odontostomatol*. 2008; 24 (1): 61-67.
- Ritchie CS, Joshupura K, Hung HC, Douglass CW. Nutrition as a mediator in the relation between oral and systemic disease: associations between specific measures of adult oral health and nutrition outcomes. *Crit Rev Oral Biol Med*. 2002; 13 (3): 291-300.
- Moynihan PJ. The role of diet and nutrition in the etiology and prevention of oral diseases. *Bull of World Health Organ*. 2005; 83 (9): 694-699.
- Wan JM, Haw MP, Blackburn GL. Nutrition, immune function, and inflammation: an overview. *Proc Nutr Soc*. 1989; 48 (3): 315-335.
- Touger-Decker R, Mobley CC; American Dietetic Association. Position of the American Dietetic Association: Oral health and nutrition. *J Am Diet Assoc*. 2003; 103 (5): 615-625.
- Offenbacher S, Madianos PN, Champagne CM, Southerland JH, Paquette DW, Williams RC et al. Periodontitis-atherosclerosis syndrome: an expanded model of pathogenesis. *J Periodontol Res*. 1999; 34 (7): 346-352.
- Joshupura KJ, Rimm EB, Douglass CW, Trichopoulos D, Ascherio A, Willett WC. Poor oral health and coronary heart disease. *J Dent Res*. 1996; 75 (9): 1631-1636.
- Rugg-Gunn AJ. Nutrition, diet and oral health. *J R Coll Surg Edinb*. 2001; 46 (6): 320-328.

Correspondencia:

José Eduardo Orellana Centeno

Guillermo Rojas Mijangos,
Esq. Av. Universidad S/N,
Col. Universitaria, 70800,
Miahuatlán de Porfirio Díaz, Oaxaca.
Tel. y Fax: (444)856-74-53
E-mail: jeorellana@unsis.edu.mx

Adenoma pleomorfo de la glándula submandibular. Reporte de un caso y revisión de la literatura.

Pleomorphic adenoma of the submandibular gland. Report of a case and review of literature.

Guillermo Molina Vidal,* Penélope Ivonne Manzano Galindo,* Georgina Loyola Rodríguez,‡ Guadalupe Sánchez Fernández§

RESUMEN

Los tumores de las glándulas salivales constituyen alrededor de 5% de las neoplasias de cabeza y cuello. El adenoma pleomorfo es el tumor benigno más frecuente de las glándulas salivales, representa aproximadamente 60% de todas las neoplasias salivales, está compuesto fundamentalmente por una proliferación de células mioepiteliales y por un amplio espectro de componentes de tejido epitelial y mesenquimal, rodeado por una nítida cápsula fibrosa. Alrededor de 80% de los adenomas pleomorfos aparecen en la parótida, 10% en la glándula submandibular y 10% en las glándulas salivales menores de la cavidad oral. La edad media de presentación es a los 46 años, pero la edad oscila entre la tercera y la quinta década de la vida. No obstante, ha sido encontrado en individuos de todas las edades, presentando una ligera predilección por el sexo femenino. Respecto a su sitio de origen, el adenoma pleomorfo es asintomático, de crecimiento lento y consistencia firme. La tomografía axial computarizada (TAC) y la resonancia magnética nuclear (RMN) son de gran utilidad para evaluar la extensión de la lesión, así como el compromiso de estructuras importantes. La biopsia por aspiración con aguja fina (BAAF) es un método útil para el diagnóstico de este tipo de neoplasias. El tratamiento de este tipo de lesiones consiste en la remoción quirúrgica de la tumoración junto con la glándula afectada. Menos de 1% de los casos de adenomas pleomorfos sufren transformación maligna, especialmente los que han presentado múltiples recidivas.

Palabras clave: Adenoma pleomorfo, neoplasia, mioepitelial, BAAF, carcinoma.

ABSTRACT

The tumors of the salivary glands constitute about 5% of the neoplasms of the head and neck. The pleomorphic adenoma is the most frequent benign tumor of the salivary glands, represents approximately 60% of all salivary neoplasms, is composed mainly of a proliferation of myoepithelial cells and a wide spectrum of components of epithelial and mesenchymal tissue, surrounded by a sharp fibrous capsule. About 80% of pleomorphic adenomas appear in the parotid, 10% in the submandibular gland and 10% in the minor salivary glands of the oral cavity. The average age of presentation is 46 years, but age ranges between the third and fifth decade of life. However, it has been found in individuals of all ages, presenting a slight female predilection. Regarding its site of origin, the pleomorphic adenoma is asymptomatic, slow growing and firm consistency. Computed tomography (CT) and nuclear magnetic resonance (NMR) are very useful to evaluate the extent of the injury as well as the commitment of important structures. Fine needle aspiration biopsy (FNAB) is a useful method for the diagnosis of this type of neoplasm. The treatment of this type of injuries consists in the surgical removal of the tumor together with the affected gland. Less than 1% of cases of pleomorphic adenomas suffer malignant transformation, especially those that have presented multiple recurrences.

Keywords: Pleomorphic adenoma, neoplasia, myoepithelial, FNAB, carcinoma.

INTRODUCCIÓN

Las glándulas salivales son glándulas exocrinas, con secreción de tipo merocrina, que vierten su contenido en la cavidad bucal. Tienen a su cargo la producción y secreción de saliva, la cual humedece y protege la mucosa bucal. La saliva ejerce además acciones anticariogénicas e inmunológicas, participa en la digestión de los alimentos y en la fonación.

* Cirujano Oral y Maxilofacial, práctica privada. Docente de la Facultad de Estomatología de la Benemérita Universidad Autónoma de Puebla (BUAP). Puebla, México.

‡ Médico Especialista en Anatomía Patológica. Jefa de Laboratorio Anatomía Patológica del Hospital General de Cholula, SSA. Puebla, México.

§ Pasante del Servicio Social de Estomatología en el área de Cirugía Maxilofacial del Hospital General de Cholula, SSA. Puebla, México.

Recibido: 05 Mayo 2019. Aceptado para publicación: 21 Agosto 2019.

Las glándulas salivales se clasifican de acuerdo con su tamaño e importancia funcional, en glándulas salivales mayores (parótida, submandibular y sublingual) o menores (según su ubicación labial, genianas, palatinas y linguales).

Las unidades secretoras de las glándulas salivales están representadas por acinos o adenómeros, las cuales son agrupaciones de células de aspecto piramidal que vierten su secreción a la cavidad bucal por medio de un sistema de conductos excretores.

Los adenómeros o acinos se encuentran rodeados por una lámina basal, dentro de esta lámina basal se localiza otro tipo celular, las células mioepiteliales. La principal función de éstas es contraerse para facilitar la expulsión de la secreción de las células acinares.

Las estructuras histológicas de las glándulas salivales pueden constituir el origen de importantes patologías.¹

El tumor benigno más frecuente de las glándulas salivales es el adenoma pleomorfo (AP) o tumor mixto, representando así 60% de todas las neoplasias salivales. El término pleomorfo hace referencia a la amplia variabilidad de la diferenciación parenquimatosa y estromal mostrada por las células tumorales. El adenoma pleomorfo es derivado de una mezcla de elementos ductales, mioepiteliales o ambas, rodeados por una nítida cápsula fibrosa.²⁻⁴

La edad media de presentación es a los 46 años, la edad oscila entre la primera y la décima década de la vida; sin embargo, 60% de los casos ocurren entre la tercera y quinta década de la vida, con un ligero predominio al sexo femenino.^{3,4}

Alrededor de 80% de los adenomas pleomorfos aparecen en la glándula parótida, 10% en la glándula submandibular y 10% restante en las glándulas salivales menores.⁴ Topográficamente, el cuello se divide en triángulos dentro de los cuales se encuentran estructuras anatómicas importantes, la glándula submandibular se aloja dentro del triángulo submandibular y éste, a su vez, contiene estructuras anatómicas significativas como la rama del nervio facial y los filamentos ascendentes del nervio cervical cutáneo.

Los puntos de referencia de este triángulo son el ángulo de la mandíbula, la protuberancia mentoniana y el hueso hioides.⁵

Dentro de la glándula submandibular el AP se reconoce como una masa discreta, se caracteriza por ser de crecimiento lento, bien delimitado, blando o ligeramente firme a la palpación y libremente desplazable.² El dolor o la parálisis facial son infrecuentes, pero se puede observar en muy raras ocasiones; sin embargo, estos signos y síntomas tienden a ser sugestivos de malignidad.⁴ Desde

el punto de vista clínico, no es infrecuente que sean erróneamente diagnosticados como procesos inflamatorios u obstructivos de la saliva.⁶

Por ejemplo, un proceso inflamatorio se caracteriza clínicamente por dolor e inflamación difusa e intermitente, con episodios de exacerbación. La inflamación de las glándulas salivales (sialadenitis) puede ser de origen infeccioso o no infeccioso, en la sialadenitis bacteriana la glándula afectada se encuentra inflamada, algica, eritematosa y con hipertermia local. Puede haber fiebre y trismo asociados de bajo grado. Cuando se masajea la glándula a menudo se observa una descarga purulenta desde el orificio del conducto.

La sialadenitis también puede ser causada por el bloqueo del conducto debido a una sialolitiasis. Los sialolitos de las glándulas principales con mayor frecuencia causan dolor e inflamación episódico de la glándula afectada, especialmente a la hora de comer.

Un quiste de retención al contrario se presentaría como un aumento de volumen indoloro, fluctuante, circunscrito, junto con pérdida de permeabilidad del conducto salival afectado. El tiempo de evolución es otro factor importante, ya que una infección puede tener un tiempo de evolución que va de días a semanas en comparación con un tumor que se puede encontrar varios años en el paciente.³

Para una exploración más eficaz, se recomienda una palpación bimanual del triángulo submandibular que ayude a verificar la consistencia, la extensión, así como la sintomatología de la lesión.

Una evaluación intraoral de la permeabilidad de las glándulas salivales es de gran utilidad.^{2,6}

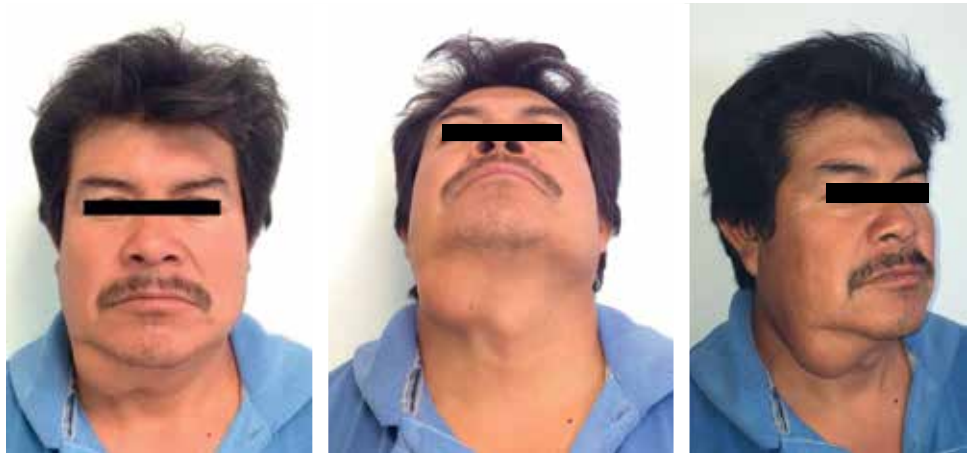Ante cualquier aumento de volumen a nivel de triángulo submandibular, el clínico debe considerar el diagnóstico diferencial, en orden estadístico de probabilidad para lesiones benignas se encuentra en primer lugar sialoadenitis crónica, adenoma pleomorfo y tumor de Wharton, entre las patologías malignas más comunes que podemos encontrar están el carcinoma adenoide quístico y carcinoma mucoepidermoide.^{3,6,7}

Para el diagnóstico de las lesiones tumorales de glándulas salivales mayores, se recomienda utilizar una biopsia por aspiración con aguja fina (BAAF).

La BAAF es un método que cada día va ganando mayor aceptación en la práctica clínica debido, entre otras razones, a la relativa facilidad y rapidez con que se realiza, a las pocas molestias y mínimas complicaciones para el paciente, y a su alta validez para establecer el diagnóstico preoperatorio^{8,9} reportándose una especificidad de hasta 94%.⁷

Figura 1:

Se observa lesión submandibular bien circunscrita de aproximadamente 6 x 5 cm de diámetro.



Es una técnica altamente confiable, ya que se evita en gran medida el riesgo de lesión a estructuras importantes y la diseminación de células tumorales.

La identificación preoperatoria correcta de la naturaleza benigna o maligna del tumor es de suma importancia en la planeación quirúrgica.¹⁰

Para realizar esta técnica se utiliza una jeringa de 10-20 mL con aguja calibre 18, la aguja se introduce en la masa mientras se aplica presión negativa a la jeringa y con ayuda de la mano contraria se aplica presión sobre la lesión, la aguja se mueve hacia delante, atrás y en diversas direcciones para obtener la mayor cantidad de células. Una vez retirada la aguja, el material obtenido se expulsa sobre una laminilla de vidrio y se extiende sobre ésta. Las laminillas se introducen en alcohol etílico al 95% para su fijación y se prepara para su envío al laboratorio de patología.^{11,12}

La biopsia abierta o incisional está contraindicada debido a la diseminación e inoculación de células tumorales con un mayor riesgo de recurrencia y daño a estructuras importantes.⁶

Macrocópicamente, los adenomas pleomorfos tienden a formar tumores bien definidos, ovoides o redondos. A menudo están encapsulados, pero esta cápsula puede estar parcial o completamente ausente. En los adenomas pleomorfos de las glándulas salivales mayores existe una clara tendencia a que el tumor se separe de la cápsula al manipular la muestra.

Microscópicamente, los componentes esenciales son la cápsula, células epiteliales y mioepiteliales, así como elementos mesenquimales o estromales.⁴ Algunos tumores pueden consistir casi en su totalidad en estroma, otros son altamente celulares con poca alteración del estroma. Las células mioepiteliales constituyen un gran porcentaje de las células tumorales. Ocasionalmente se observan tumores salivales que se componen casi enteramente de células mioepiteliales sin elementos ductales, estos tumores a menudo se llaman mioepiteliomas. Las características de malignidad incluyen presencia de áreas focales de necrosis, invasión, mitosis atípica y/o hialinización extensa.^{3,13}

La tomografía axial computarizada (TAC) contrastada, así como la resonancia magnética nuclear (RMN), son auxiliares de diagnóstico fiables para determinar la extensión y localización de la lesión, permitiendo a su vez una planeación quirúrgica adecuada.⁶

El tratamiento ideal en tumores que se presentan en la glándula submandibular es la remoción total de la glándula junto con el tumor. La enucleación local debe ser evitada ya que el tumor puede no ser removido en su totalidad y la cápsula puede ser perforada, resultando en la recidiva de la lesión.³

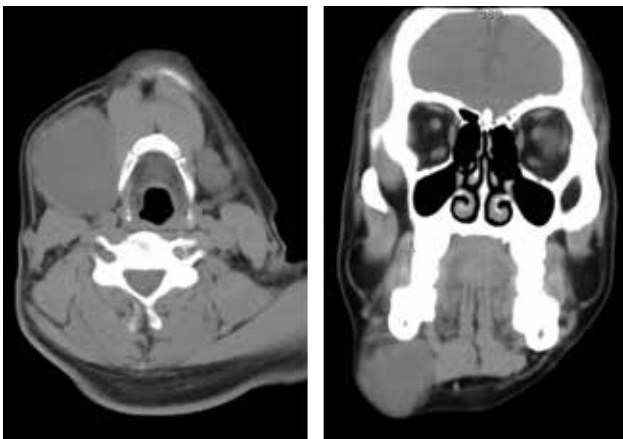


Figura 2: TAC contrastada que muestra extensión y localización de la lesión.

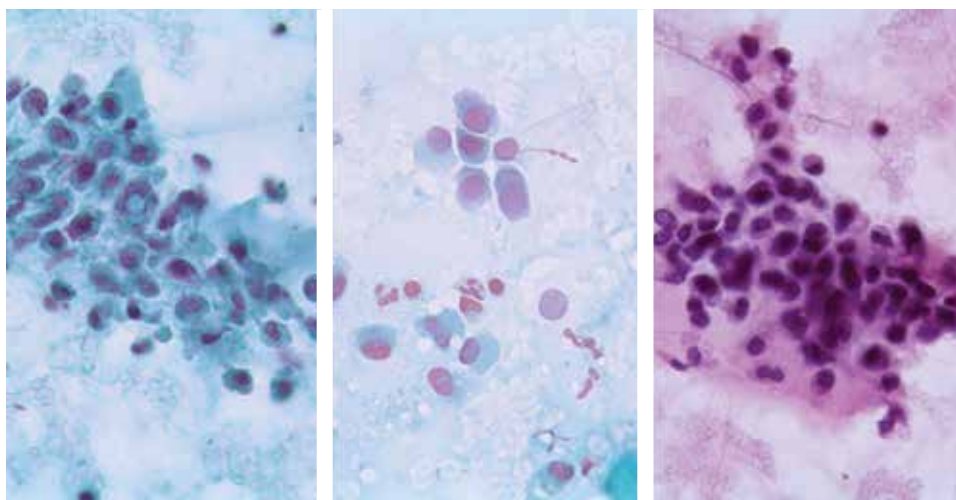


Figura 3:

Producto de BAAF, células teñidas con Papanicolaou y hematoxilina y eosina, se identifica neoplasia de glándula salival. Diagnóstico sugestivo de adenoma pleomorfo.

Según la técnica quirúrgica empleada, se debe considerar el curso de los nervios de la región submandibular como la rama n total de la glándula y tienen que ser protegidos para evitar su lesión.¹⁴

Aunque el adenoma pleomorfo es un tumor benigno, puede causar problemas en el manejo clínico debido a su tendencia a recurrir y al riesgo de transformación maligna. La tasa de recurrencia es rara siendo de 3.4% a los cinco años y aumentando con el tiempo, a los 10 años se ha observado una tasa de recurrencia de 6.8%. Las recurrencias suelen ser más probables en pacientes jóvenes. Muchos adenomas pleomorfos recurrentes son multifocales y algunos están tan ampliamente distribuidos que el control quirúrgico se hace imposible.⁴ La causa principal de un adenoma pleomorfo recurrente es una cirugía inicial inadecuada.¹⁴

Menos de 1% de los casos de adenomas pleomorfos sufren transformación maligna.

La degeneración maligna que surge del adenoma pleomorfo ocurre a menudo en pacientes con un historial de adenoma pleomorfo de larga evolución no tratado, así como múltiples recidivas, produciendo así un carcinoma exadenoma pleomorfo (CXAP).¹⁵

PRESENTACIÓN DEL CASO

Se presenta hombre de 45 años de edad con aumento de volumen en región submandibular derecha de cuatro años de evolución asintomático, de crecimiento lento.

A la exploración física cooperador, neurológicamente íntegro, correcta coloración mucotegumentaria, tumoración submandibular derecha de aproximadamente 6 x 5 cm, bien delimitada, desplazable, indurada, no álgica a la dígito-presión (*Figura 1*).

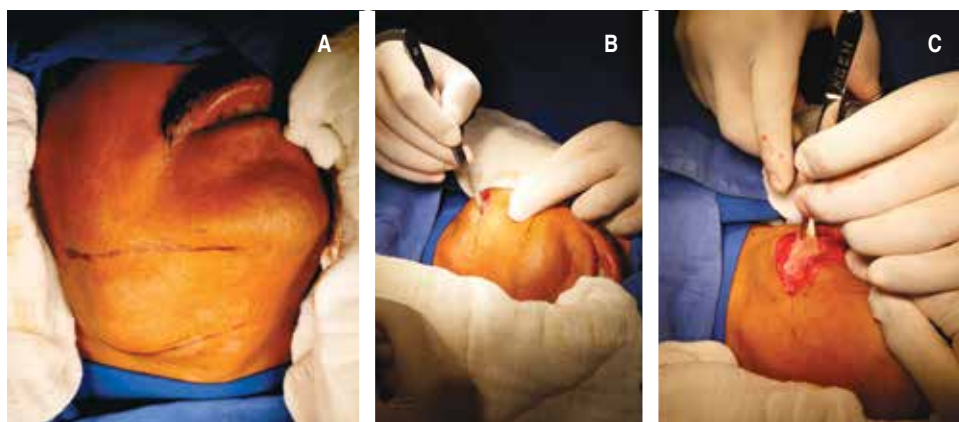


Figura 4:

A) Se marcan estructuras anatómicas de referencia. B) Abordaje tipo Risdon a 5 cm del borde inferior de la mandíbula. C) Disección por planos.

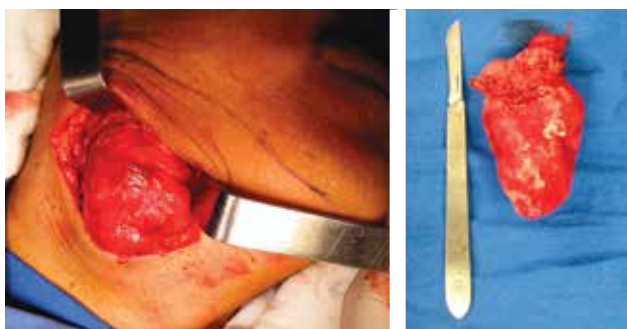


Figura 5: Exposición y retiro de lesión de aproximadamente 9 x 6 cm.

Se ordena TAC contrastada para verificar la extensión de la lesión (Figura 2).

Se programa BAAF, la cual nos da resultado sugestivo de adenoma pleomorfo submandibular (Figura 3).

Establecido el diagnóstico de presunción, se planea la cirugía definitiva para escisión de glándula submandibular así como de la lesión.

Una vez con los estudios prequirúrgicos completos y valorados por los demás servicios interconsultantes, se programa la cirugía.

De manera programada y bajo anestesia general nasotraqueal, previa asepsia y antisepsia, se procede a marcar las estructuras anatómicas de referencia, se infiltra lidocaína a 2% con epinefrina 1:100,000 a nivel de músculo platisma con fines hemostáticos, se realiza un abordaje tipo Risdon 5 cm por debajo del borde inferior de la mandíbula, se diseña por planos (Figura 4), una vez dentro de la celda submandibular se procede a escindir la glándula (Figura 5), ligamos arteria y vena facial así como conducto de Wharton para liberar la glándula. Retiramos

lesión, lavamos, verificamos hemostasia, cerramos área intervenida por planos, se coloca una sonda preconectada (Drenovac) y damos por terminado acto quirúrgico sin complicaciones (Figura 6).

Se manda pieza de aproximadamente 9 x 6 cm para su estudio histopatológico, diagnóstico definitivo compatible con adenoma pleomorfo glándula submandibular (Figura 7).

Postoperatorio inmediato bordes de heridas afrontadas, estéticamente aceptables (Figura 8).

Postoperatorio al año herida imperceptible, estéticamente aceptable, paciente asintomático sin complicaciones (Figura 9).

DISCUSIÓN

El diagnóstico preoperatorio de neoplasias de las glándulas salivales se basa en la historia clínica y el examen físico, así como en los estudios de imagen y la citología por aspiración con aguja fina (BAAF). Aristides y colaboradores en 1981 realizaron 51 BAAF en pacientes con tumoración en glándulas salivales, y evaluaron la correlación entre los hallazgos citológicos y el resultado histológico final después de la cirugía. La BAAF identificó correctamente 96% de las lesiones benignas y 85% de las lesiones malignas.¹¹

Feinstein y su equipo en 2016 publicaron un estudio en el cual se revisaron 1,283 BAAF, tanto de glándula submandibular como de la glándula parótida, entre el año 2001 y 2004. Las lesiones de la glándula parótida fueron biopsiadas en 655 y 421 en glándula submandibular. De éstos, 343 tuvieron seguimiento quirúrgico 272 para la glándula parótida y 71 para la glándula submandibular. Se compararon los resultados de la BAAF con los del estudio histopatológico de la tumoración una vez retirada. En cuanto a la precisión diagnóstica, una BAAF benigna en la glándula parótida dio como

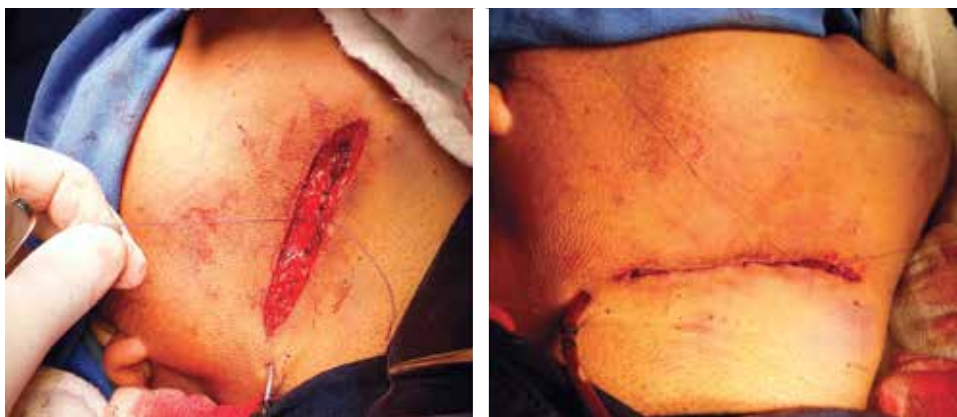

Figura 6:

Sutura por planos, se coloca drenovac

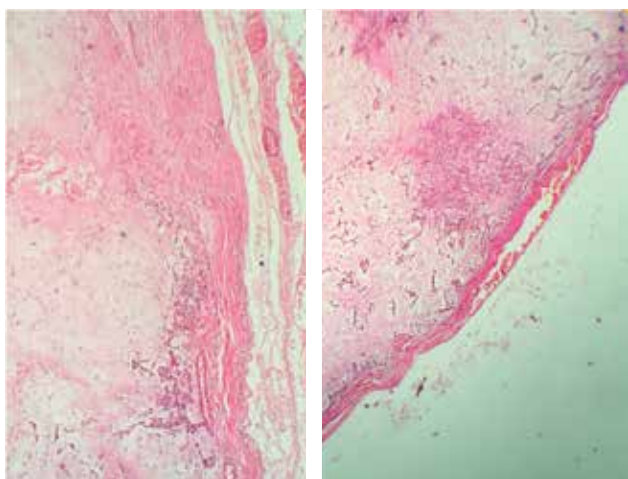


Figura 7: Componentes representativos de la lesión, cápsula, células epiteliales, estroma mixomatoso y condroide. Compatible con adenoma pleomorfo.

resultado una patología final benigna en 90.7% de los casos, mientras que una BAAF maligna resultó ser una patología final maligna en 84% de los casos. En la glándula submandibular, una BAAF benigna se confirmó como una patología final benigna en 94.1%, mientras que la malignidad se comprobó en 91.3% de los casos. La malignidad se identificó en 29% de los tumores parotídeos y en 42.3% de los tumores submandibulares. Concluyeron así que los resultados de la BAAF proporcionan información diagnóstica valiosa que puede influir en el manejo quirúrgico. También observaron que la proporción de tumores malignos es más alta en la glándula submandibular que en la glándula parótida.⁷

La degeneración maligna que surge del adenoma pleomorfo ocurre a menudo en pacientes con un historial de adenoma pleomorfo de larga evolución no tratado así como múltiples recidivas produciendo así carcinoma exadenoma pleomorfo (CXAP).¹⁶ En un estudio realizado por Peng Ye y colaboradores a 151 pacientes con diagnóstico de CXAP, la tasa de supervivencia fue de cinco años en 65% de los casos, siendo los factores de riesgo significativos para la supervivencia de la enfermedad el estadio clínico, el tamaño de la tumoración, metástasis regional o distante, la recurrencia y la invasividad.¹⁵⁻¹⁸

La terapia estándar para los tumores submandibulares benignos implica la extirpación de la glándula enferma. Diversos estudios concluyen que todas las recurrencias observadas en sus casos podrían haberse evitado mediante la extirpación completa de la glándula submandibular en la cirugía primaria.¹⁴ Laskawi y su grupo en 1995 realizaron un estudio de seguimiento a 38 pacientes operados por tumores benignos de la glándula submandibular en un periodo de 26 años. De estos pacientes, 92% presentaba AP, de los cuales 63% serían sometidos a una cirugía primaria de escisión de la lesión y la glándula submandibular; 29% restantes fueron tratados por recurrencia, sólo tres pacientes de este grupo conservaban aún la glándula submandibular. La recidiva no ocurrió en ningún paciente con cirugía primaria de adenoma pleomorfo ni en los tres pacientes tratados por recurrencia. Sólo un paciente tratado por recurrencia sin glándula submandibular desarrolló recidiva a los tres y 15 años. Estos hallazgos confirman que la neoplasia más común de la glándula submandibular es el adenoma pleomorfo y que la remoción incompleta de la tumoración así como de la glándula submandibular favorece la recurrencia.^{14,19}

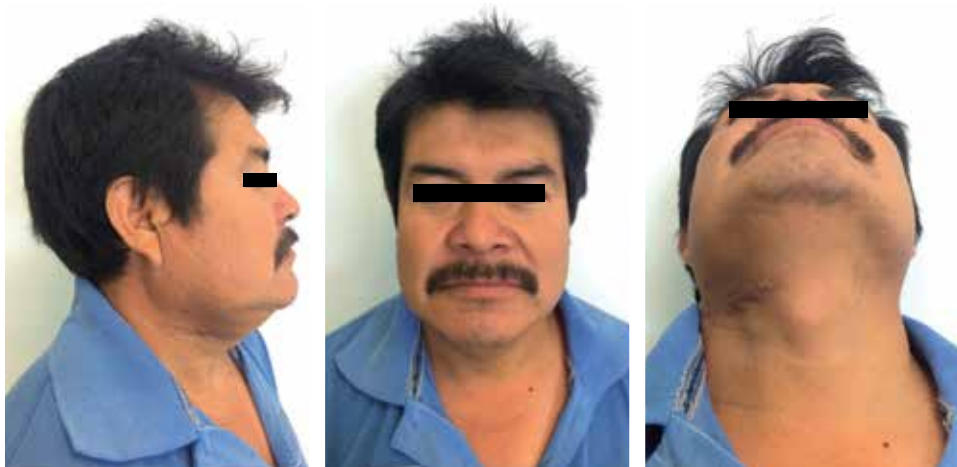

Figura 8:

Control inmediato a un mes, resultados estéticamente aceptables.

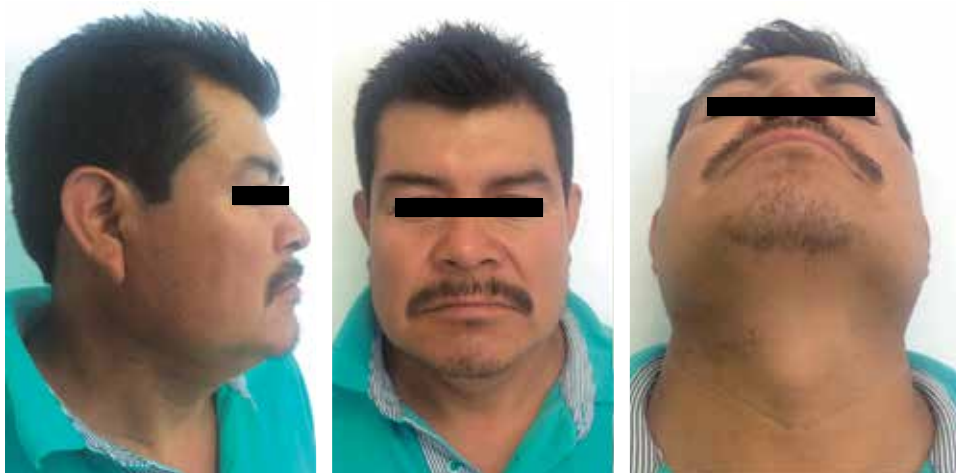

Figura 9:

Control al año de la cirugía, área intervenida con cicatriz imperceptible estéticamente aceptable. Paciente asintomático.

CONCLUSIONES

El adenoma pleomorfo es el tumor más común de las glándulas salivales, sólo un 10% aparece en la glándula submandibular, el método diagnóstico más fiable es la biopsia por aspiración con aguja fina, que en conjunto con la imagenología adecuada influyen en el manejo quirúrgico y el pronóstico del paciente. El tratamiento ideal para este tipo de lesiones es la resección de la glándula junto con la lesión. Una extirpación inicial inadecuada del tumor puede provocar recurrencia, a menudo con múltiples focos tumorales. El tratamiento quirúrgico adecuado desde la etapa inicial es un determinante que disminuye el riesgo de recurrencia, así como el de malignidad de la lesión.

BIBLIOGRAFÍA

- Gómez de Ferraris ME, Campos-Muñoz A. Glándulas salivales. Histología y embriología bucodental. 2a edición. Editorial Panamericana; 2002. pp. 151-188.
- Sapp JP, Eversole LR, Wysocki GP. Trastornos de las glándulas salivales. Patología oral y maxilofacial contemporánea. España: Elsevier; 2005. pp. 338-340.
- Neville BW, Damm DD, Allen CM, Chi AC. Oral and maxillofacial pathology. 4th ed. Canada: Saunders Company; 2016. pp. 422-472.
- Barnes L, Eveson JW, Reichart P, Sidransky DEL-Naggar AK, Huvos AG. In World Health Organization classification of tumours. In: Barnes L, Eveson JW, Reichart P, Sidransky D, editors. Pathology and genetics of head and neck tumours. Lyon: IARC Press; 2005. pp. 254-258.
- Lucioni M. Submandibular-submental region (Robbins Level I). Practical guide to neck dissection. Berlin, Heidelberg: Springer Verlag; 2007. pp. 31-40.
- Salama AR, Ord RA. Clinical implications of the neck in salivary gland disease. Oral Maxillofac Surg Clin North Am. 2008; 20 (3): 445-458.
- Feinstein AJ, Alonso J, Yang SE, St John M. Diagnostic accuracy of fine-needle aspiration for parotid and submandibular gland lesions. Otolaryngol Head Neck Surg. 2016; 155 (3): 431-436.
- Chimenes E. Clasificación y tipos de biopsia. La biopsia oral. Madrid: Consejo Dentistas; 2010. pp. 17-18.
- Mosqueda-Taylor A. Manual de procedimientos para la toma de biopsias de la región bucal. México: UAM Xochimilco, División de Ciencias Biológicas y de la Salud, Departamento de Atención a la Salud; 2007.
- Colella C, Cannavale R, Flamminio F, Foschini MP. Fine-needle aspiration cytology of salivary gland lesions: a systematic review. J Oral Maxillofac Surg. 2010; 68 (9): 2146-2153.
- Sismanis A, Merriam JM, Kline TS, Davis RK, Shapshay SM, Strong MS. Diagnosis of salivary gland tumors by fine needle aspiration biopsy. Head Neck Surg. 1981; 3 (6): 482-489.
- Mosqueda-Taylor A, Meneses-García A. Tópicos selectos de oncología bucal. México: Planeación y Desarrollo Editorial; 2008. pp. 217-247.
- Regezi JA, SSpringer-ciubba JJ, Jordan RCK. Oral pathology: clinical pathologic correlations. 5th ed. Shangai Saunders: Elsevier; 2008. pp. 196-198.
- Laskawi R, Ellies M, Arglebe C, Schott A. Surgical management of benign tumors of the submandibular gland: a follow-up study. J Oral Maxillofac Surg. 1995; 53 (5): 506-508; discussion 509.
- Ye P, Gao Y, Mao C, Guo CB, Yu GY, Peng X. Carcinoma ex pleomorphic adenoma: is it a high-grade malignancy? J Oral Maxillofac Surg. 2016; 74 (10): 2093-2104.
- Zbären P, Zbären S, Caversaccio MD, Stauffer E. Carcinoma ex pleomorphic adenoma: diagnostic difficulty and outcome. Otolaryngol Head Neck Surg. 2008; 138 (5): 601-605.
- Ellis III, Zide MF. Surgical approaches to the facial skeleton. 3rd edition. China: Wolters Kluwer; 2019. pp. 262-288.
- Delmas R, Rouviere H. Anatomía humana descriptiva, topográfica y funcional. 11ª ed. Editorial Masson; 2005.
- Meneses-García A, Mosqueda-Taylor A, Ruiz-Godoy Rivera LM. Patología quirúrgica de cabeza y cuello. Lesiones tumorales y pseudotumorales. México: Trillas; 2006. pp. 237-253.

Correspondencia:

CMF Guillermo Molina Vidal

Priv. 9 C Sur 4118, Col. Gabriel Pastor,
72410, Puebla, Pue. Teléfono: 01 (222) 884 23 84
E-mail: guillermomolv@hotmail.com

Transmigración de canino mandibular: etiología, manejo quirúrgico y consideraciones especiales.

Mandibular canine transmigration: etiology, surgical management and special considerations.

Ulises Dávila Cordero,* Jorge Alberto Fernando Varela López,† Jade Viridiana San Román Hernández,§ Jorge Omar Ramírez García,|| Andrés López Su,¶ Karla Itzel Saavedra Álvaro**

RESUMEN

En raras ocasiones, el canino mandibular derecho o izquierdo se coloca en el lado opuesto al habitual. Esta perturbación se define como la transmigración. Existen diversas teorías de su etiología, así como factores que la condicionan. La transmigración mandibular es un término que no está descrito en la literatura contemporánea y son pocos los casos reportados a nivel mundial. Presentamos un caso de trasmigración de canino mandibular derecho, posicionado por debajo del agujero mentoniano de lado izquierdo, cerca del borde basal mandibular, el cual se extrajo bajo anestesia general. Presentamos la etiología, técnica quirúrgica y consideraciones especiales en casos de trasmigración de canino mandibular.

Palabras clave: Canino mandibular retenido, canino ectópico, diente heterotópico, trasmigración, dientes incluidos.

ABSTRACT

In rare occasions right or left mandibular canine is positioned at opposed side of habitual. This disturbance is defined as transmigration. There exist diverse theories about its etiology as well as conditioning factors. Mandibular transmigration is a non described term in modern literature and there are only a few reported cases at world level. We present one case of right canine transmigration positioned intimately below of left side mentonian hole near of mandibular basal edge which it was extracted under general anesthesia. We present also the etiology, surgical technique and special considerations of mandibular canine transmigration cases.

Keywords: Retained mandibular canine, ectopic canine, ectopic tooth, transmigration, included teeth.

INTRODUCCIÓN

La transmigración del canino mandibular se define como: trasportación fisiológica del canino mandibular atravesando la línea media mandibular, sin influencia de alguna entidad patológica (dientes supernumerarios, odontomas, traumatismos, quistes o tumores). La etiología no está bien definida¹ y existen algunas teorías, la más

aceptada es la siguiente: embriológicamente el inicio de la formación de tejido óseo se produce entre las seis o siete semanas, el centro de osificación de la mandíbula después de inducir la formación ósea, está junto a la ramificación de los nervios incisivos y mentonianos, éstos se retraen formando el ligamento esfenomandibular, lo cual puede dejar un canal residual con menor densidad ósea en la región del cuerpo y sínfisis mandibular, favoreciendo la migración dentaria.^{2,3}

Los factores principales no patológicos que favorecen la trasmigración son: pérdida prematura o retención del canino deciduo, proclinación de los incisivos inferiores, sínfisis mentoniana amplia, extracción o pérdida prematura del incisivo lateral permanente, traumatismos en la región dentoalveolar que provoquen desplazamiento del germen del canino mandibular. Las condiciones patológicas que favorecen la transmigración del canino mandibu-

* Cirujano Oral y Maxilofacial, Catedrático en la asignatura de Cirugía Bucal, Anatomía Humana, Universidad Veracruzana. Región Poza Rica-Tuxpan.

† Cirujano Oral y Maxilofacial.

§ Especialista en Endoperiodontología.

|| Cirujano Oral y Maxilofacial.

¶ Cirujano Dentista.

** Cirujano Dentista.

Recibido: 04 Enero 2019. Aceptado para publicación: 19 Septiembre 2019.

lar son: dientes supernumerarios, quistes o tumores en la región del cuerpo y sínfisis mandibular.³⁻⁶ M. Mupparapu desarrolló una clasificación para valorar los caninos mandibulares retenidos, considerando la trasmigración dentro de ésta y los clasifica de la siguiente forma: Tipo 1 canino posicionado mesioangular sin atravesar en su totalidad la línea media mandibular. Tipo 2 canino horizontal por debajo de las raíces de los incisivos anteriores, cerca del borde basal mandibular sin atravesar la línea media. Tipo 3 canino erupcionado del lado contralateral de su sitio habitual. Tipo 4 canino horizontal por debajo de los ápices de los premolares o molares del lado opuesto cerca del borde basal mandibular. Tipo 5 canino en posición vertical en la línea media mandibular.⁷

PRESENTACIÓN DEL CASO

Paciente femenino de 20 años de edad acude a consulta de cirugía oral y maxilofacial en la clínica de cirugía

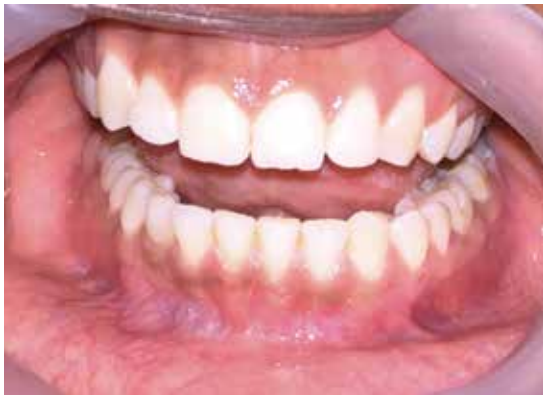

Figura 1: Ausencia de canino mandibular permanente derecho.

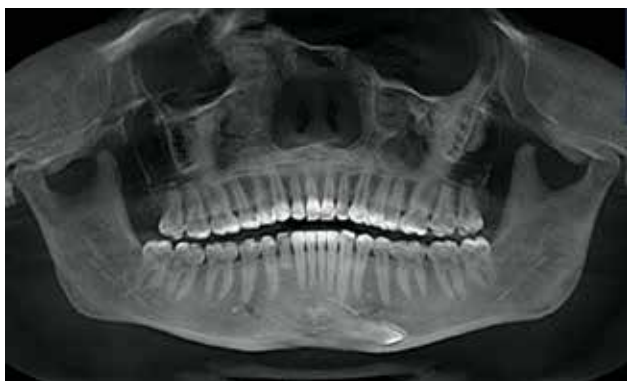

Figura 2: Tomografía de haz cónico.

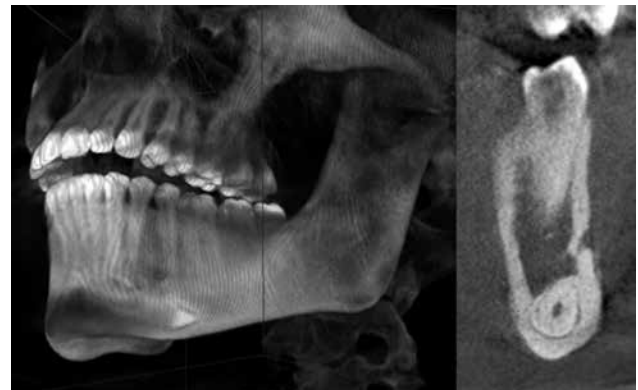

Figura 3: Tomografía de haz cónico reconstrucción 3D y corte coronal.

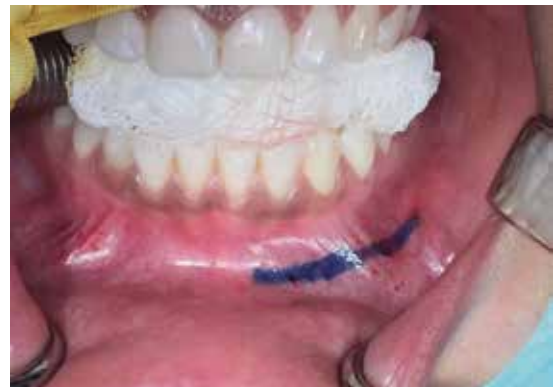

Figura 4: Abordaje circumvestibular mandibular izquierdo.

maxilofacial de la Universidad Veracruzana región Poza Rica-Tuxpan, referido por su odontólogo tratante con diagnóstico de canino mandibular retenido, dolor idiopático hemimandibular izquierdo. Sin antecedentes relevantes en su historia médica para su padecimiento actual. Clínicamente a la exploración física intraoral valoramos ausencia de canino mandibular permanente derecho, presencia de canino deciduo, tejidos blandos sin alteraciones en forma, textura o color (*Figura 1*). En tomografía de haz cónico observamos trasmigración de canino mandibular derecho, ubicándose por debajo del agujero mentoniano de lado izquierdo, cercano al borde basal mandibular (*Figuras 2 y 3*). Se realizó procedimiento quirúrgico bajo anestesia general balanceada e intubación orotraqueal, infiltración de lidocaína con epinefrina al 0.02% abordaje circumvestibular mandibular izquierdo (*Figura 4*), respetando rama labial medial, angular y labial

lateral del nervio mentoniano, disección mucoperiostica, respetando la emergencia del nervio mentoniano⁸ (Figura 5), osteotomía periférica respetando en su totalidad en agujero mentoniano y el conducto alveolar inferior (Figura 6), exposición de la corona dental en su totalidad, luxación del órgano dentario, odontosección y extracción de la corona, odontosección radicular en dos fragmentos, extracción radicular total (Figura 7). Tratamiento de la cavidad residual, remoción de saco pericoronario, cierre de la herida por planos con monofilamento de ácido poliglicólico 3/0 con súrgete continuo anclado (Figura 8).^{9,10} El paciente cursó con postoperatorio estable, presentó disestesia de nervio mentoniano izquierdo, la cual remitió con termoterapia y fisioterapia en un lapso de cuatro semanas. Se realizó control postoperatorio e imagenológico mediante tomografía de haz cónico, observando lecho quirúrgico sin alteraciones, conducto

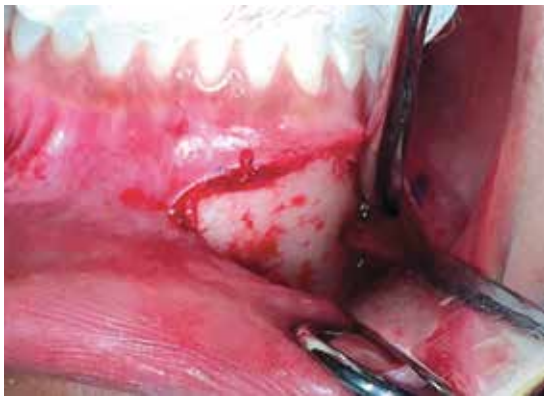


Figura 5: Disección mucoperiostica y emergencia de nervio mentoniano.

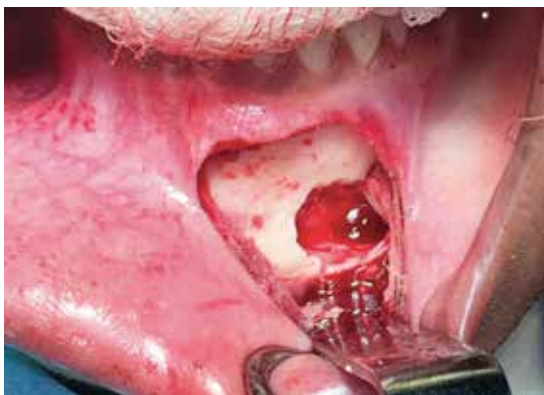

Figura 6: Lecho quirúrgico.

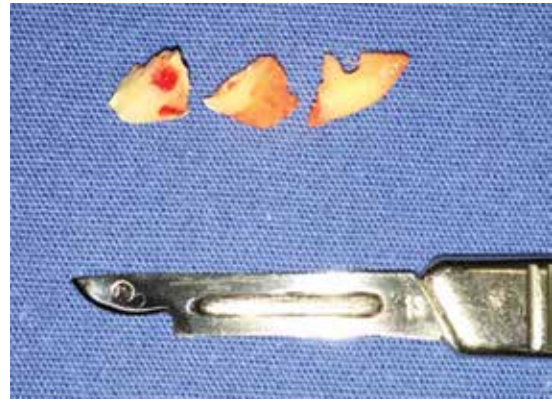


Figura 7: Pieza quirúrgica con odontosecciones.

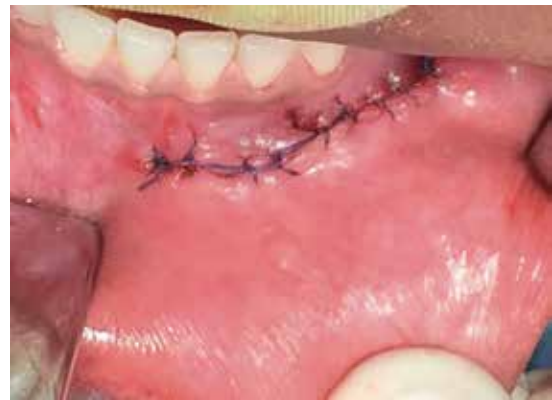

Figura 8: Cierre de la herida con monofilamento ácido poliglicólico 3/0.

alveolar inferior en su emergencia mentoniana intacto, tejidos blandos involucrados en adecuado proceso de cicatrización.

DISCUSIÓN

En su revisión sistemática de 630 artículos, Dalessandri y colaboradores llegaron a las conclusiones de que la inclusión del canino mandibular varía entre 0.92 a 5.1% mientras que la transmigración entre 0.1 y 0.31%, siendo la causa principal de ésta la presencia de odontomas (siendo ésta no una verdadera transmigración), los tratamientos más utilizados fueron la extracción quirúrgica en el 89% de los casos, la tracción ortodóntica en el 20-32% esta última teniendo una tasa de fracaso del 17%.¹¹ En nuestra opinión el fenómeno de trasmigración mandibular ocurre sin la influencia de alguna entidad patológica (dientes

supernumerarios, traumatismos, quistes o tumores) en los artículos consultados no acentúan esta condición, si existe una entidad patológica que modifica el patrón eruptivo del canino mandibular y éste es desplazado a un sitio distante no estamos hablando de una verdadera transmigración. El tratamiento de elección es quirúrgico en la mayoría de los casos.

CONCLUSIONES

La trasmigración de canino mandibular pura es poco frecuente, la mayoría de los casos se presentan con factores relacionados como dientes supernumerarios, quistes, tumores o secuela de un traumatismos. El diagnóstico es clínico e imagenológico como estándar de oro la radiografía panorámica y en situaciones especiales la tomografía de haz cónico. El tratamiento de elección es quirúrgico en la mayoría de los casos, la tracción ortodóntica se reserva para casos muy específicos con posición favorable. Si existe alguna contraindicación para realizar el procedimiento quirúrgico puede seguirse vigilancia imagenológica estricta.

BIBLIOGRAFÍA

1. Gay-Escoda C, Berini-Aytés L. Tratado de cirugía bucal. Tomo 1. Barcelona: Ergon; 1998. pp. 492-495.
2. Olarte S, Alister JP, Muñante JL, Pozzer L, Albergaria JR. Tratamiento quirúrgico de caninos mandibulares bilaterales tras migrados. *Int J Odontostomat*. 2010; 4 (3): 285-290.
3. Gómez de Ferraris M, Campos A. Histología, embriología e ingeniería tisular bucodental. Argentina: Editorial medica Panamericana; 2009. pp. 101-103.
4. Neville B, Damm D, Allen C, Bouquot J. Oral & maxilofacial pathology. Philadelphia, W: B Saunders Company; 2002. pp. 58-60.
5. Regezi J, Sciubba J. Patología bucal; correlaciones clinicopatológicas. Philadelphia: McGraw-Hill Interamericana; 1999. pp. 374-376.
6. Philip SJ, Eversole L, Wysocki G. Patología oral y maxilofacial contemporánea. Madrid: Mosby-Elsevier; 2005. pp. 3-5.
7. Mupparapu M. Patterns of intra-osseous transmigration and ectopic eruption of mandibular canines: review of literature and report of nine additional cases. *Dentomaxillofac Radiol*. 2002; 31 (6): 355-360.
8. Chiapasco M. Procedimientos de cirugía oral respetando la anatomía. Bogotá: Amolca; 2009. pp. 3-21.
9. Donado M. Cirugía bucal patología y técnica. Barcelona: MASSON, S.A.; 1998. pp. 345, 353, 360.
10. Hupp J, Ellis III E, Tucker M. Cirugía oral y maxilofacial contemporánea. Barcelona: Elsevier; 2014. pp. 159-160.
11. Dalessandri D, Parrini S, Rubiano R, Gallone D, Migliorati M. Impacted and transmigrant mandibular canines incidence, aetiology, and treatment: a systematic review. *Eur J Orthod*. 2017; 39 (2): 161-169.

Correspondencia:

Ulises Dávila Cordero

Calle 4 Núm. 422, Col. Cazones, 93230,
Poza Rica de Hidalgo, Veracruz.

E-mail: davilau15@gmail.com

Código de Ética de la Asociación Dental Mexicana. Principios éticos y conducta profesional. (Parte 3).

Code of Ethics of the Mexican Dental Association. Ethical principles and professional conduct. (Part 3).

José Agustín Zerón y Gutiérrez de Velasco*

La ADM entiende que un odontólogo no sólo debe poseer conocimientos actualizados, habilidades y destrezas, sino además principios de ética médica y profesional. Uno de los principios éticos en el área de la medicina es el bienestar del paciente a través de una conducta profesional que sigue los principios de:

1. Beneficencia.
2. No maleficencia.
3. Veracidad.
4. Equidad.
5. Confidencialidad.

PRINCIPIO DE BENEFICENCIA Y NO MALEFICENCIA

Práctica clínica desleal y gestión empresarial

Tradicionalmente, los odontólogos hemos considerado que aplicar una gestión empresarial en nuestra clínica nos podría equiparar a tener una imagen comercial que evidenciara prácticas desleales, deshonestas desapegadas a los principios éticos. En la actualidad, conforme se han definido las competencias profesionales y a los indicadores de calidad indican que una correcta gestión empresarial puede mejorar la calidad asistencial y, con ella, la satisfacción de nuestros pacientes. En cuanto a calidad existen múltiples definiciones no sólo en materiales, sino también en servicios. En Odontología, la calidad consiste en satisfacer o superar las expectativas de los pacientes

de manera tangible y racional. La forma de medir la calidad es implementando los estándares básicos de asistencia y servicio, empleando indicadores que sean comprobables en evaluaciones sistemáticas.

<https://www.maxillaris.com/maximas-20170228-Por-que-los-odontologos-debemos-adquirir-conocimientos-sobre-gestion-clinica.aspx>

RESPECTO A LA CONFIDENCIALIDAD Y DISCRECIONALIDAD DE EXPEDIENTES Y CONSULTAS PROFESIONALES

Expediente clínico eficiente

Las principales características que todo buen expediente clínico debe tener para sustentar el buen actuar del médico odontólogo ante posibles casos de demandas legales por una supuesta negligencia médica:

Confidencialidad

El secreto médico es uno de los deberes que todo profesional de la salud debe respetar. De esta forma, la obligación de secretos se convierte en uno de los temas principales del derecho sanitario que más relevancia tiene por la frágil dificultad de su mantenimiento. De este modo, el secreto médico, la confidencialidad y la historia clínica son tres factores que se relacionan y se complementan. Por lo tanto, el expediente clínico es el elemento más importante en la relación médico-paciente al convertirse en un documento privado de cada uno de sus pacientes. El expediente clínico es un documento legal muy importante, por lo que debe ser cuidadosamente resguardado para evitar poner en riesgo la intimidad de los pacientes.

* CUM LAUDE ADM, Vice Presidente de la ADM 2003-2005. Miembro de la Comisión de Honor y Justicia de la ADM.

Recibido: 26 Junio 2019. Aceptado para publicación: 11 Julio 2019.

Seguridad

En toda historia clínica debe aparecer la identificación del paciente, así como constar el total de los médicos o demás profesionales de la salud que intervinieron a lo largo del proceso. La hoja de evolución debe constatar por fecha específica una descripción de cada procedimiento realizado, incluso las fechas en que el paciente no asista por cancelación, cambio o falta a su cita programada en su tratamiento.

Disponibilidad

El expediente clínico al ser un documento confidencial, para efectos de una posible demanda, la historia médica debe ser al mismo tiempo un documento disponible para facilitar los antecedentes ante posibles procesos legales a los que se pudieran presentar.

Escritura legible

La escritura es un factor muy importante en la historia clínica, por lo que datos mal ordenados y poco inteligibles perjudica al médico en su labor asistencial y a los pacientes por los posibles errores que pueden cometerse por una mala interpretación del contenido escrito, la escritura legible evita confusión y malos entendidos.

Información verídica

La historia clínica debe poseer sólo información y características veraces. Si el expediente no cumple con esta característica el médico odontólogo puede caer en un delito de falsedad documental.

Identidad del médico

Toda historia clínica debe incluir el nombre y apellidos del médico, firma y número de cédula profesional.

DICOTOMÍA

La atención médico-odontológica no siempre es cara, pero nunca debe ser gratis, aun cuando el paciente no desembolse un pago en ese momento o cuando el médico odontólogo no cobre sus honorarios profesionales. La prestación de servicios profesionales siempre tienen un costo, y finalmente alguien los pagará.

Ante el pago, el cobro o el descuento existe un frecuente problema ético que se conoce como dicotomía,

una relación de interdependencia de dos o más personas que exigen un respeto recíproco. La dicotomía es una práctica deshonesta cuando se ejercen intereses en el manejo del paciente. La dicotomía comúnmente lleva intereses comerciales cuando un médico u otro profesional reciben beneficios económicos, regalos o comisiones derivados del cobro o referencia de un paciente. La dicotomía es un problema ético al desarrollar intereses con fines de lucro sobre las necesidades reales del paciente.

Rosas Lavado H. Dicotomía,
patología de la relación Médico-Paciente.
http://sisbib.unmsm.edu.pe/BVRevistas/radiologia/v11_n25/pdf/a07v11n25.pdf

Reflexiones sobre honor y justicia:

El honor es una cualidad moral que lleva al sujeto a cumplir con los deberes propios respecto al prójimo y a uno mismo. Se trata de un concepto ideológico que justifica conductas y explica relaciones sociales.

Honor. (del lat. *honor, -oris*. 1. m.) Cualidad moral que lleva al cumplimiento de los propios deberes respecto del prójimo y de uno mismo. 2. m. Gloria o buena reputación que sigue a la virtud, al mérito o a las acciones heroicas, la cual trasciende a las familias, personas y acciones mismas de quien se la granjea.

La **justicia** (del latín *iustitia*), que, a su vez, viene de *ius*-derecho- y significa en su acepción propia «*lo justo, o lo que se ajusta*». De forma general podríamos definirle como distribuir los costos y los beneficios de la acción humana entre los miembros de la comunidad conforme a un criterio o escala de criterios.

La Comisión de **Honor y Justicia** tiene como objetivo solucionar conflictos y dirimir diferencias a través del análisis del conflicto, la conciliación de pares y la resolución justa. Buscando la relación pacífica entre las personas que se encuentran en conflicto. La Comisión de Honor y Justicia está integrada por profesionistas de reconocido valor moral y elevada responsabilidad profesional, para velar por la armonía de todos aquellos que se dedican a la práctica odontológica.

<http://www.lakehile.com/honor-y-justicia.html>

ESCEPTICEMIA

- «Escepticismo en Odontología» y la necesidad de buscar un equilibrio entre la experiencia clínica y la

evidencia científica para tomar decisiones en el diagnóstico, prevención y asignación del perfil de riesgo en cada paciente, buscando realizar tratamientos y control de las enfermedades y no sólo el manejo restaurativo de las secuelas. La educación continua no sólo es actualización, es verdaderamente una obligación profesional.

Derecho de réplica como instrumento de defensa ante la difamación o calumnia. El 4 de noviembre del año 2015 fue publicado en el Diario Oficial de la Federación el Decreto por el que se expide la Ley Reglamentaria del artículo 6° de la Constitución Política de los Estados Unidos Mexicanos, en materia del Derecho de Réplica y reforma y adiciona el artículo 53 de la Ley Orgánica del Poder Judicial de la Federación. En el Diario Oficial de la Federación se dice sobre el Derecho a Réplica «El derecho de toda persona a que sean publicadas o difundidas las aclaraciones que resulten pertinentes, respecto de datos o informaciones transmitidas o publicadas por los sujetos obligados, relacionados con hechos que le aludan, que sean inexactos o falsos, cuya divulgación le cause un agravio ya sea político, económico, en su honor, vida privada y/o imagen». La réplica como derecho se prevé en el primer párrafo del artículo 6° de la Constitución Política de los Estados Unidos Mexicanos, en el que se establece que será ejercido en los términos dispuestos por la ley.

Artículo 3 de la Ley Reglamentaria: «Toda persona podrá ejercer el derecho de réplica respecto de la información inexacta o falsa que emita cualquier sujeto obligado previsto en esta Ley y que le cause un agravio».

Artículo 9. «El procedimiento para ejercer el derecho de réplica deberá iniciarse, en todos los casos, a petición de parte».

Ante la prestación de servicios profesionales en el área de la salud, los médicos y odontólogos pueden verse expuestos por sus propios pacientes al intentar calificar su actuación profesional muchas veces sin los suficientes conocimientos clínicos o los debidos sustentos científicos que pueden llevarlos a la calumnia y difamación. Los profesionales de la salud pueden quedar expuestos ante diversos medios sociales o medios de comunicación, y el profesional de la salud al no ejercer su derecho de ré-

plica, quedarían en posible indefensión con el riesgo de no poder revertir las calumnias, difamaciones o mentiras a la que pudiera haber sido expuesto. Algunas veces las falsas acusaciones pudieran tener la intención de llegar a demandas millonarias ante los tribunales civiles, por lo que al existir la figura jurídica del derecho a la réplica, los médicos u odontólogos tienen el principio de igualdad ante las acusaciones difamatorias, que con el derecho de réplica puedan actuar y ser aclaradas las circunstancias de una queja. <https://www.asistenciamedicolegal.com/single-post/conoce-el-derecho-de-replica>

Recientemente, (28 de enero 2018) el Pleno de la Suprema Corte de Justicia de la Nación concluyó que el derecho de réplica no aplica para información cierta, aunque una persona considere que la agraviaron con ella, y sólo está limitado para información que sea falsa o inexacta.

BIBLIOGRAFÍA

1. Zerón A, Ladrón de GF. Código de Ética de la ADM Aceptado en Asamblea General ADDF y ADM para ser adoptado por la Asociación Dental Mexicana A.C., México, 1996.
2. Fairchild H. Diccionario de sociología, 2a. ed. FCE, México, 1997.
3. Ander Egg. Diccionario de trabajo social, Ecro, Buenos Aires. 1975.
4. Warren H. Diccionario de psicología, FCE. México 1966.
5. Bentham J. Deontology or the Science of Morality. Londres, 1834.
6. Deontologie en Service Social, París, 1975.
7. Ottoni VB. Servicio Social, procesos y técnicas. Río de Janeiro, 1969.
8. Ferrater MJ. Diccionario de Filosofía. Buenos Aires, 1958.
9. Youngdahl BE. Social work as a profession, citado por Ottoni VB., Servicio Social, procesos y técnicas. Río de Janeiro, 1969.
10. Flexner A. Is social work as a profession? en Debates Socialis, Río de Janeiro, 1973.
11. Perez TR. "Ética Médica", en Extensión Académica: Apuntes, Núm.10, México, UNAM, 1984.
12. Ortiz QF. Reflexiones: Ciencia Médica y Derechos Humanos, México, Némesis Médica, 1993.
13. Auer A, Congar Y. Ética y Medicina, Madrid, Guadarrama, 1972.
14. Guirand F. New Larousse Encyclopedia Mithology, 15a.. reimp., Crescent Books Nueva York, 1978.
15. Academia Nacional de Medicina, Iatrogénia y Ética Médica, Academia Nacional de Medicina, México, 1978.

Correspondencia:

José Agustín Zerón y Gutiérrez de Velasco

E-mail: periodontologia@hotmail.com

Instrucciones de publicación para los autores

La **Revista ADM**, Órgano Oficial de la Asociación Dental Mexicana, Federación Nacional de Colegios de Cirujanos Dentistas, AC, es una publicación que responde a las necesidades informativas del odontólogo de hoy, un medio de divulgación abierto a la participación universal así como a la colaboración de sus socios en sus diversas especialidades.

Se sugiere que todo investigador o persona que desee publicar artículos biomédicos de calidad y aceptabilidad, revise las recomendaciones del **Comité Internacional de Editores de Revistas Médicas (ICMJE)**. Los autores de publicaciones encontrarán en las recomendaciones de este documento valiosa ayuda respecto a cómo hacer un manuscrito y mejorar su calidad y claridad para facilitar su aceptación. Debido a la extensión de las recomendaciones del Comité Internacional, integrado por distinguidos editores de las revistas más prestigiadas del mundo, sólo se tocarán algunos temas importantes, pero se sugiere que todo aquel que desee publicar, revise la página de del ICMJE.

La versión 2018 de los *Uniform requirements for manuscripts submitted to biomedical journals* se encuentra disponible en www.icmje.org. Una traducción al español de esta versión de los «Requisitos de uniformidad para los manuscritos remitidos a las publicaciones biomédicas» se encuentra disponible en:

www.medigraphic.com/requisitos

Uno de los aspectos importantes son las consideraciones éticas de los autores de trabajos. Se considera como autor a alguien que ha contribuido sustancialmente en la publicación del artículo con las implicaciones académicas, sociales y financieras. Sus créditos deberán basarse en:

- a) Contribución sustancial en la concepción, diseño y adquisición de datos.
- b) Revisión del contenido intelectual.
- c) Aprobación de la versión final que va a publicar.

Cuando un grupo numeroso lleva a cabo un trabajo deberá identificarse a los individuos que aceptan la responsabilidad en el manuscrito y los designados como autores deberán calificar como tales. Quienes se encarguen de la adquisición de fondos, recolección de datos y supervisión

no pueden considerarse autores, pero podrán mencionarse en los agradecimientos.

Cada uno de los autores deberá participar en una proporción adecuada para poder incluirse en el listado.

La revisión por pares es la valoración crítica por expertos de los manuscritos enviados a las revistas y es una parte muy importante en el proceso científico de la publicación. Esto ayuda al editor a decidir cuáles artículos son aceptables para la revista. Todo artículo que sea remitido a la **Revista ADM** será sometido a este proceso de evaluación por pares expertos en el tema.

Otro aspecto importante es la privacidad y confidencialidad a la que tienen derecho los pacientes y que no puede infringirse. La revista solicitará a los autores incluir el informe del consentimiento del paciente.

Sólo se admiten artículos originales, siendo responsabilidad de los autores que se cumpla esta norma. Las opiniones, contenido, resultados y conclusiones de los trabajos son responsabilidad de los autores. La **Revista ADM**, Editores y Revisores pueden no compartirlos.

Todos los artículos serán propiedad de la *Revista ADM* y no podrán publicarse posteriormente en otro medio sin la autorización del Editor de la misma. Los autores ceden por escrito los derechos de sus trabajos (*copyright*) a la **Revista ADM**.

La **Revista ADM** es una publicación dirigida al odontólogo de práctica general. Incluirá su publicación trabajos de Investigación, Revisión bibliográfica, Práctica Clínica y Casos Clínicos. Los autores al enviar sus trabajos indicarán en qué sección (tipo de artículo) debe quedar incluido, aunque el cuerpo de Editores, después de revisarlo, decida modificar su clasificación.

Para evitar rechazo o demora de la publicación favor de cumplir puntualmente con las instrucciones generales especificadas en la lista de verificación.

Los artículos deberán enviarse a la Revista ADM, a través del editor electrónico en línea disponible en:

<http://adm.medigraphic.com>

Donde podrás, además de incluir tus trabajos, darles seguimiento en cualquier momento.

I. Artículo original. Se recomendarán para su publicación las investigaciones analíticas tales como encuestas transversales, investigaciones epidemiológicas, estudios de casos y controles, así como ensayos clínicos controlados. Tiene las siguientes características:

- a) **Título:** Representativo de los hallazgos del estudio. Agregar un título corto para las páginas internas.
- b) **Resumen estructurado:** Debe incluir introducción, objetivo, material y métodos, resultados y conclusiones; en español y en inglés, con palabras clave y *key words*.
- c) **Introducción:** Describe los estudios que permiten entender el objetivo del trabajo, mismo que se menciona al final de la introducción (no se escriben aparte los objetivos, la hipótesis ni los planteamientos).
- d) **Material y métodos:** Parte importante que debe explicar con todo detalle cómo se desarrolló la investigación y, en especial, que sea reproducible. (Mencionar tipo de estudio, observacional o experimental.)
- e) **Resultados:** En esta sección, de acuerdo con el diseño del estudio, deben presentarse todos los resultados; no se comentan. Si hay cuadros de resultados o figuras (gráficas o imágenes), deben presentarse aparte, en las últimas páginas, con pie de figura.
- f) **Discusión:** Con base en bibliografía actualizada que apoye los resultados. Las conclusiones se mencionan al final de esta sección.
- g) **Bibliografía:** Deberá seguir las especificaciones descritas más adelante.
- h) **Número de páginas o cuartillas:** Un máximo de 12. Figuras: no más de cuatro. Tablas: cinco máximo.

II. Trabajos de revisión. Se aceptarán aquellos artículos que sean de especial interés y supongan una actualización en cualquiera de los temas:

- a) **Título:** Que especifique claramente el tema a tratar.
- b) **Resumen:** En español y en inglés, con palabras clave y *key words*.
- c) **Introducción** y, si se consideran necesarios, subtítulos. Puede iniciarse con el tema a tratar sin divisiones.
- d) **Bibliografía:** Reciente y necesaria para el texto.
- e) **Número de cuartillas:** 12 máximo. No debe incluir más de cuatro figuras y cinco tablas.

III. Casos clínicos. Se presentarán uno o varios casos clínicos que sean de especial interés para el odontólogo de práctica general:

- a) **Título:** Debe especificar si se trata de un caso clínico o una serie de casos clínicos.
- b) **Resumen:** Con palabras clave y *abstract* con *key words*. Debe describir el caso brevemente y la importancia de su publicación.
- c) **Introducción:** Se trata la enfermedad o causa atribuible.
- d) **Presentación del (los) caso(s) clínico(s):** Descripción clínica, laboratorio y otros. Mencionar el tiempo en que se reunieron estos casos. Las figuras o cuadros van en hojas aparte.
- e) **Discusión:** Se comentan las referencias bibliográficas más recientes o necesarias para entender la importancia o relevancia del caso clínico.
- f) **Número de cuartillas:** Máximo ocho. No debe tener más de ocho figuras y dos tablas.

IV. Educación continua. Se publicarán artículos diversos. La elaboración de este material se hará a petición expresa de los Editores de la Revista.

V. Práctica clínica. En esta sección se incluyen artículos de temas diversos como mercadotecnia, ética, historia, problemas y soluciones de casos clínicos y/o técnicas o procedimientos específicos. No tendrán una extensión mayor de 13 páginas (incluidos los resúmenes y la bibliografía). No deben de tener más de 10 figuras o fotografías. Si el trabajo lo justifica podrán aceptarse hasta 15 imágenes.

Los requisitos se muestran en la lista de verificación. El formato se encuentra disponible en www.medigraphic.com/pdfs/adm/od-instr.pdf (PDF). Los autores deberán descargarla e ir marcando cada apartado una vez que éste haya sido cubierto durante la preparación del material para publicación.



Texto completo / *Full text*

www.medigraphic.org.mx

Acceso abierto / *Open access*



1ª Vuelta Reuniones Regionales 2020

Coordinadora General Dra. Dora Olivia Gastélum Cuevas doraolivia@hotmail.com / 67 3101 0625



ZONA CENTRO SUR OAXACA

Viernes 10 y Sábado 11 de Enero

ZONA NOROESTE MEXICALI

Jueves 16 y Viernes 17 de Enero



ZONA CENTRO TEPIC

Viernes 24 y sábado 25 de Enero



ZONA SURESTE CANCÚN

Viernes 28 y Sábado 29 de Febrero



ZONA NORESTE MATAMOROS

Viernes 6 y Sábado 7 de Marzo





Innovando para la salud bucodental

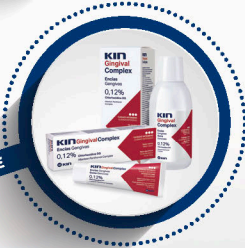

SPRAY / GEL

PERIOKIN®

Clorhexidina 0.20%

Higiene bucal **intensiva** en **tratamientos periodontales**



PASTA / ENJUAGUE

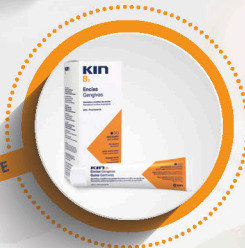KIN Gingival Complex

Clorhexidina 0.12% + Alpantha®

Higiene bucal en **tratamientos periodontales**



Spanish Patent Nr. 201031133
Mexican Patent Nr. 336636



PASTA / ENJUAGUE

KIN B5

CPC + Zinc + Provitamina B5 +
Vitamina B3 + Xilitol + Flúor

Mantenimiento gingival



PASTA / ENJUAGUE

GEL

SENSI KIN

Nitrato Potásico + Flúor + Xilitol

Dientes Sensibles



GEL

KIN CARE

Ácido Hialurónico + Aloe Vera +
Carbopol

Cuidado de la mucosa oral delicada



ANDRÓMACO®

www.andromaco.com.mx

KIN B5 173300202D0399 / PerioKIN 173300202D0398 / SensiKIN 173300202D0397 / KIN Care 173300202D0396 / KIN Gingival Complex 183300202D0003

○ **Inflamación de encías**

○ **Cirugías (Pre y Post)**

○ **Curetaje
abierto y cerrado**

○ **Extracciones
(3° Molares)**

○ **Implantes**

